

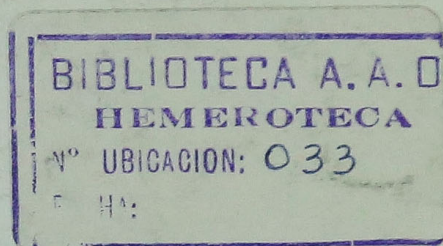


# REVISTA DEL ATENEO ARGENTINO DE ODONTOLOGIA



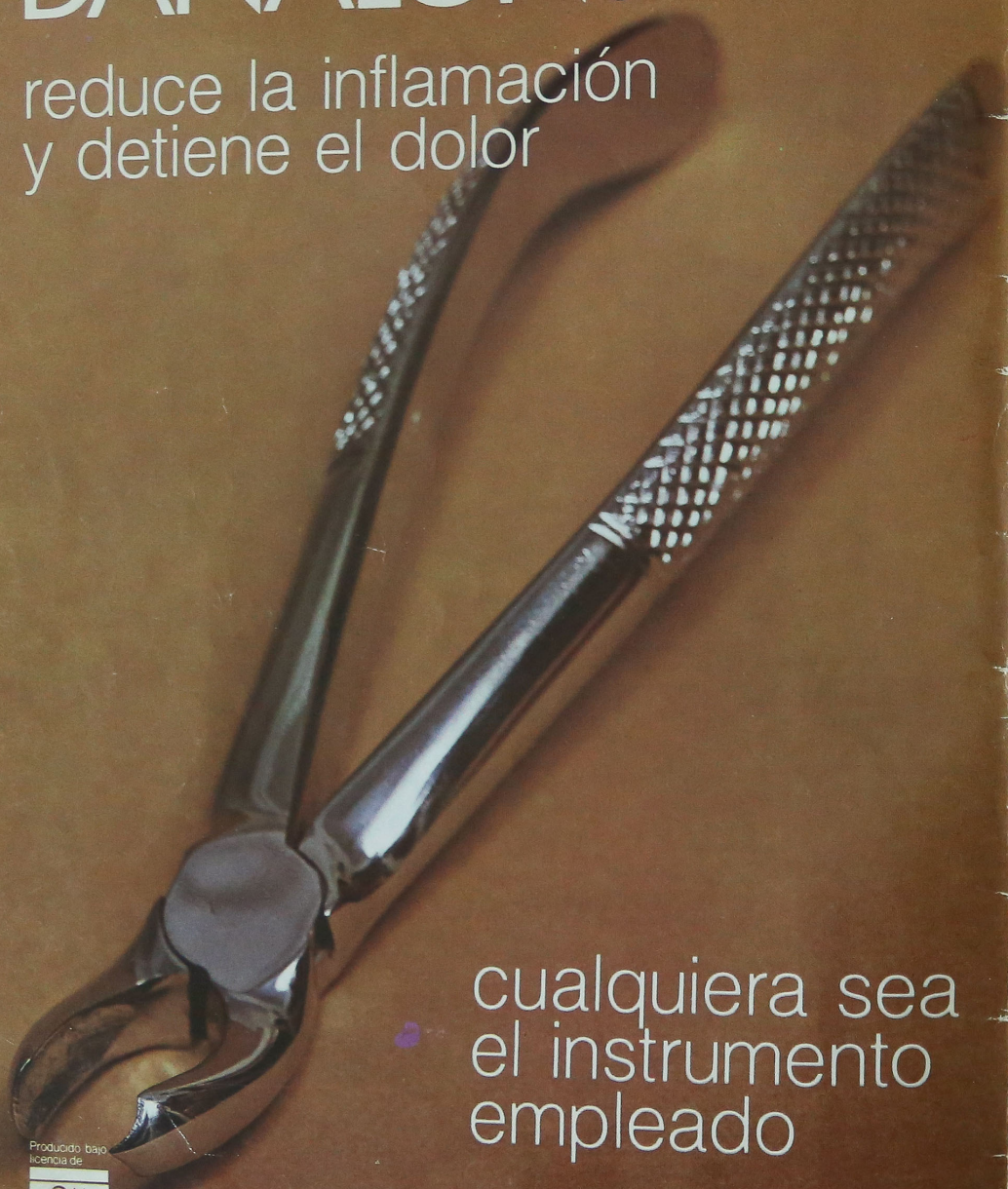**PRIMER CONGRESO  
INTERDISCIPLINARIO  
EN ODONTOLOGIA**  
Encuentro Internacional  
organizado por el  
**ATENEO ARGENTINO  
DE ODONTOLOGIA**  
Buenos Aires, del 13 al 16  
de setiembre de 1981.

VOLUMEN XVI - Nº 2  
JULIO-DICIEMBRE 1980



# DANALON<sup>OM</sup>

reduce la inflamación  
y detiene el dolor



cualquiera sea  
el instrumento  
empleado

Producido bajo  
licencia de



GINEBRA, SUIZA

© Johnson y Johnson de Argentina S.A. C.V. 1981

Precio vigente al 1.º de Abril de 1981  
DANALON OM x 20 capsulas \$ 29.662  
DANALON OM x 40 capsulas \$ 54.061

Elaborado por  
**Johnson & Johnson**  
de Argentina S.A. Comercial e Industrial  
Darwin 371 - Buenos Aires

## SUMARIO

Editorial: En Defensa de la Salud	3
→ Crecimiento, Desarrollo y Maduración, Luis Zielinsky (continuación)	4
Prevención en Maloclusiones, Mantenedores de Espacio, H. Rapaport, R. Kirzner y N. Luftman	19
Quiste Odontogénico, E. Romero de León y J. L. Valdés Iruegas	27
Formación y Práctica Preventiva en el Posgrado, M. Goldin, D. Kaplan, R. Kirzner y A. Valente	33
Primer Congreso Interdisciplinario en Odontología	37
Sesiones Deliberativas: Dictantes y Temas	43
Bibliografía (comentarios): Aspectos Epidemiológicos de la Fluoruración, John A. Florez T (Fluoruración de la Sal)	45

### DIRECTOR:

Alfredo Fermín Alvarez

### CUERPO DE REDACCION:

Carlos Guberman,  
Ana María Rodríguez,  
Silvia Rudoy,  
Diana Kaplan.

### Diagramación y dirección técnica:

Antonio Tarsitani

Correspondencia: Anchorena 1176/78  
(1425) Buenos Aires  
Teléfonos: 821-7349 y 0394  
República Argentina

# Ateneo Argentino de Odontología

## COMISION DIRECTIVA

PRESIDENTE: Luis Zielinsky  
VICEPRESIDENTE: Mario Daniel Torres  
SECRETARIO: Mario Beszkin  
PROSECRETARIO: Rubén Gasti  
TESORERO: Miguel Stratas  
PROTESORERO: Carlos Guberman

## VOCALES TITULARES:

Catalina Dvorkin Alfredo Fermin Alvarez  
Eduardo Sussman Elías Beszkin  
Beatriz Lewkowicz Beatriz Francia

## VOCALES SUPLENTES:

Saúl Merlin Clara Szteinberg  
Luis Arena Diana Kaplan  
Henja Rapaport Silvia Rudoy

## COMISION FISCALIZADORA

### TITULARES:

Jaime Fiszman Marcos Lipszyc  
Bernardo Letzen

### SUPLENTES:

Natalio Schesak Noemi Lisman  
Golda Grossman

### TRIBUNAL DE HONOR:

Angel Lagorio Sara Sneibrun  
Elías Samoilovich Lea Casoy  
Leonardo Voronovinsky Susana Varan  
Rubén Raccagni Nora Kotler  
Teresa Israelson

LAS OPINIONES expresadas en esta publicación no reflejan el punto de vista del ATENEO ARGENTINO DE ODONTOLOGIA, a menos que hayan sido adoptadas por el mismo.

Serán considerados como trabajos originales los que no hayan sido publicados ni estén en vías de publicación.

Estarán escritos con máquina de un solo lado y en doble espacio. Llevarán, asimismo, el nombre completo del autor, sus títulos, cargos y su domicilio.

No se devuelven originales.

**Intercambio internacional:** deseamos canje con revistas similares.

Nous désirons établir l'échange avec les revues similaires.

Desideriamo intercambio con rivisti simili.

Deseamos permutar con as revistas congeneres.

We wish to exchange with similar magazine.

Un austausch Wird gebeten.

# Ateneo Argentino de Odontología

## Editorial

### En defensa de la Salud

Buenos Aires, la joven ciudad de 400 años, será anfitriona de un encuentro internacional de particulares relieves y de repercusión trascendente, dirigido hacia uno de los más preciados patrimonios de la Nación: la salud.

El Centro de Conferencias "General San Martín", escenario de grandes convocatorias científicas, se abrirá para albergar al Primer Congreso Interdisciplinario en Odontología, entre el 13 y el 16 de setiembre del año en curso. Es la experiencia que el Ateneo propone como resultante de lo que realiza diariamente en sus aulas y clínicas de especialidades diversas, donde cada caso y cada problema se analizan con el concurso conjunto y solidario de distintas disciplinas. El Congreso será por ello Interdisciplinario, a imagen y semejanza del Ateneo generador.

Acudirán odontólogos interesados en decir y escuchar, opinar y discutir, junto a destacados especialistas argentinos y distinguidos invitados extranjeros, en una reunión orientada al ejercicio de la práctica general.

Con tal criterio de interacción entre especialidades, mesas deliberativas actualizarán los enfoques diagnósticos y terapéuticos, analizarán métodos, técnicas, materiales y fármacos, y propondrán soluciones en el marco de la evolución biológica desde la organización de la oclusión hasta su envejecimiento.

Encuentro cálido entre colegas, el congreso será testigo y testimonio de renovación de antiguos afectos e iniciación de amistades nuevas.

Así, nutridos en la convivencia amable, remozados los tiempos primeros de nuestra formación y enriquecidos por haber conjugado juntos el verbo compartir, volveremos renovados al quehacer cotidiano puesto al servicio de la Nación, de la salud, del bienestar y de la paz.

# Crecimiento, Desarrollo y Maduración

## MECANISMOS DE AJUSTE ESPACIAL

(Continuación)

Luis Zielinsky

- NO EXISTE EL DESPLAZAMIENTO LINEAL HACIA ABAJO Y HACIA ADELANTE.
- COMPORTAMIENTO ROTACIONAL DE LA MANDIBULA CON RESPECTO AL MACIZO CRANEO-FACIAL.
- CONCEPTO DE VINCULO, LOS DOS NIVELES: CONDILO Y A.T.M. CONTACTO OCLUSAL DENTARIO.

Tradicionalmente se ha hablado de patrón morfogenético; esta idea deriva de los trabajos de Brodie y Broadbent<sup>1</sup>, que se orientaban a evaluar el perfil, del que se describían dos aspectos: profundidad y altura.

Uno de los primeros métodos cefalométricos de difusión masiva en el ambiente ortodóncico, presentado por Downs en 1948, contribuyó en gran medida a esta idea con el eje Y de crecimiento, que es el ángulo formado por la línea que une S (centro de la silla turca) con Gnation (encima del mentoniano), medido en el nivel del plano de Frankfort<sup>2</sup>.

Por otra parte, los estudios longitudinales de crecimiento con superposiciones en el nivel del punto de registro de Bolton se pudo comprobar que los puntos como el Gnation y otros se desplazan linealmente, según un esquema genético que llamaron patrón morfogenético facial.

Pero tal como lo señalan J. y R. Isaacson<sup>3</sup>, los estudios con implantes realizados por Arne Björk, aclaró el panorama que llevaba a interpretaciones erróneas, pues al superponer en el nivel de la imagen de los implantes se comprueban los errores a los que llevan las extensas remodelaciones de la mandíbula y el maxilar, que crea la falsa imagen de desplazamiento lineal.

Además, hay que considerar que los cuerpos libres se desplazan unos con respecto a los otros y resulta muy difícil determinar cuáles cambios resultan del movimiento de uno de los cuerpos.

La mandíbula se mueve con respecto al macizo cráneo-facial, y por ello en las distintas teorías del crecimiento se busca tratar de explicar este fenómeno.

Así Moss<sup>4</sup> habla de unidades microesqueletales dentro de las macroesqueletales, así interpreta el cambio de la zona goníaca con respecto a la rama horizontal o vertical o la fisura ptérigomaxilar, todas se desplazan, unas con respecto a las otras, en forma rotacional y no linealmente.

Pero la más importante de las rotaciones la hace la mandíbula con respecto al macizo cráneo-facial.

Es decir, que la parte anterior y posterior de la mandíbula no guardan la misma distancia con respecto a planos del macizo cráneo-facial.

Esto es de la mayor importancia porque el espacio disponible para la senda de erupción dentaria en ambos maxilares en la zona anterior y posterior de la oclusión no es el mismo, y el manejo de estos elementos por medio del activador es una de las bases de la influencia del tratamiento, sobre el crecimiento (Fig. 13)

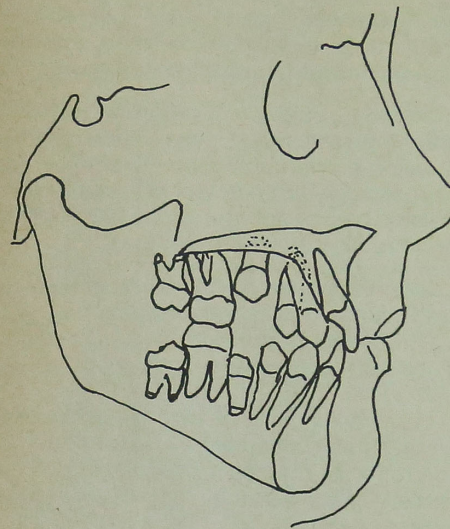


Fig. 13. Espacio disponible para la erupción dentaria. En la zona anterior de la oclusión correspondiente a los incisivos, su relación mutua es la que maneja la altura alveolar anterior. La zona lateral, también llamada región lateral, es la que corresponde al canino hasta el primer molar. La zona posterior es la que corresponde al segundo y tercer molar. El espacio vertical disponible va disminuyendo paulatinamente hacia atrás

El significado de rotación aparece más claro cuando se le adjunta la idea de movimiento.

Moffett<sup>5</sup> es el expositor del concepto de que el cráneo es un conjunto de masas óseas separadas entre sí por tejidos blandos y articulaciones, que son los elementos que determinan los cambios por crecimiento.

Pero la relación de la mandíbula con el cráneo está vinculada por relaciones que permiten el deslizamiento casi sin fricción en la ATM y no contacto dentario para la fonación y acción de palanca preferentemente de 3er. género con fuerza para la masticación.

La relación entre dos cuerpos en contacto se llama vínculo. En este caso existen dos tipos de vínculo: la ATM de tipo conti-

nuo, pero con limitaciones del movimiento y otro intermitente, pero con mucha mayor libertad de movimiento, que es la relación de contacto dentario.

Estos dos vínculos deben guardar relaciones congruentes, es decir que los mecanismos que guían el movimiento, tanto en la ATM como en la trayectoria de las cúspides fundamentales, en los surcos correspondientes, deben permitir describir trayectorias curvas, cuyos centros virtuales sean armónicos.

### VARIABILIDAD

- No existe una sola forma normativa de oclusión sino que la variabilidad es la única norma.
- Existen tipos de oclusión y tipos de forma de rostro.

Hay una gran variabilidad de posibilidades de oclusión armónica, y esto se da en relación con la combinación de distinta forma de vínculos. Björk, Lavergne y Gasson<sup>6</sup> han aportado pruebas de los mecanismos de ajuste sagital en las sendas de erupción dentarias dentro de los arcos alveolares superior e inferior; en relación a sus bases influyen múltiples factores, de los que hablamos al describir los mecanismos de crecimiento del maxilar y de la mandíbula y, además, la posición postural de ésta.

Por ello Lavergne habla de dos tipos de crecimiento rotacional: uno morfogenético y otro posicional.

La rotación morfogenética es en un 85% de los casos mandibular y de la participación de cada parte funcional (matrices capsulares o microestructuras) en la forma final de la mandíbula.

La consecuencia es que pueden hallarse arcos parabólicos o cuadrados o alargados que combinen con formas análogas en el antagonista, si es que tiene la misma tendencia<sup>7</sup>.

EL concepto de tipos faciales derivan casi todos de estudios laterales cefalométricos, y aparece como determinante la

mandíbula, pero en cuanto se los complementa con el estudio en el plano horizontal, la máxima variabilidad se la encuentra en el maxilar.

Estas distintas tendencias a la variabilidad hace, de acuerdo con las distintas zonas de la oclusión en que hagan contacto inicial, una **rotación posicional**.

Claro está que no podemos mantenernos en el terreno de la variabilidad infinita, pues a los fines clínicos conviene aislar algunos tipos especiales.

Harvold<sup>8</sup> describe algunos tipos especiales faciales que se apartan del llamado normal, la progenie, y lo que él llama mordida cerrada, que podríamos asimilar a la mordida cubierta (Deckbiss).

Ricketts diferencia dos tipos extremos de crecimiento que llama braquicéfalo y dolicocefalo.

Pero el primero en mostrar la evidencia experimental fue Arne Björk, quien demostró que existen dos tipos extremos de crecimiento mandibular<sup>9</sup> (Fig. 14).

### 1º Cóndilos hacia arriba y hacia adelante

Con los incisivos rectos sobre su ba-

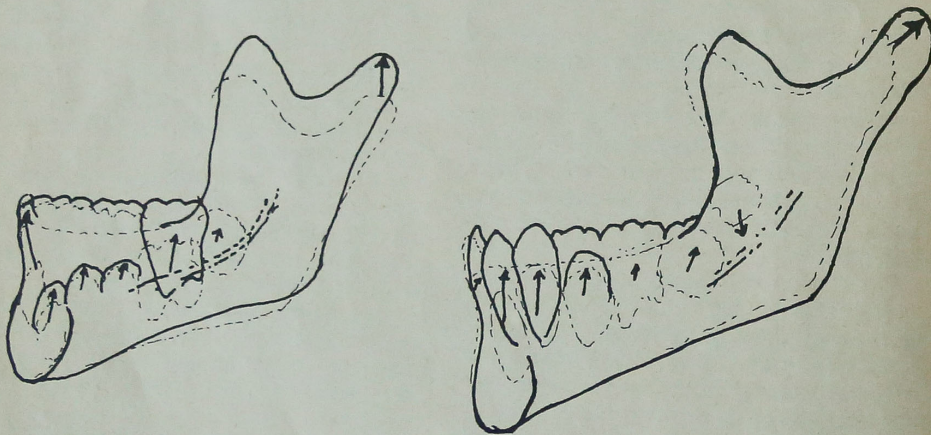


Fig. 14. Tipología mandibular, según Björk, uno, que es llamado rotacional hacia adelante, tiene el cóndilo con predominio de crecimiento hacia arriba y hacia adelante; en cambio, el rotacional hacia atrás tiene predominio hacia arriba y hacia atrás

sal y el canal mandibular, por el que transcurre el nervio dentario inferior con un marcado grado de curvatura.

Moss y Salenjtin<sup>10</sup> pusieron especial énfasis en este rasgo, pues evidentemente el recorrido de un nervio se fija antes del depósito de sales cálcicas (a este principio lo llamó neurotropismo), y, evidentemente, es un rasgo puramente genético.

Más tarde lo tomó Ricketts y lo denominó crecimiento arqual braquicéfalo.

Otros rasgos asociados son ángulos goniaco con valores angulares menores de 123°.

La alveolar anterior está generalmente retruida, pero con cierta extrusión; por el contrario, el mentón está salido, el arco dentario está acortado con o sin apiñamiento.

Generalmente está asociado a una mordida profunda.

### 2º Crecimiento condileo hacia arriba y hacia atrás

El conducto mandibular en estos casos es más bien recto y el mentón está dirigido

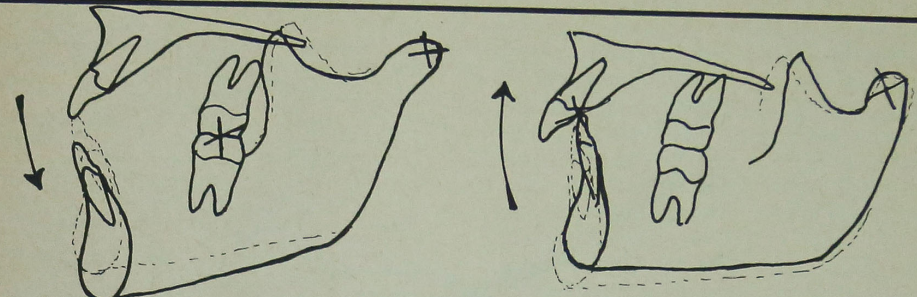


Fig. 15. Los dos tipos rotacionales de ajuste espacial son el divergente, que rota fundamentalmente en base a su apoyo molar, cuanto más atrás se encuentre éste más divergentes serán las basales; en el rotacional convergente, el punto de apoyo fundamental es el grupo dentario anterior. Las X señalan los vínculos que determinan el predominio rotacional

hacia abajo, siendo su magnitud de aposición ósea mucho menor.

Para quien haga el cálculo predictivo de Holdaway, respecto de las posibilidades de crecimiento del mentón, este dato tiene importancia clínica.

El ángulo goniaco tiende a hacerse obtuso (mayor de 128°) y aparece una muesca antegoniaca en el borde mandibular, producto de la diferencia del vector de acción del miloideo y el masetero. La rama vertical es generalmente más delgada. Ricketts llama a todos estos datos de tipología facial dolicocefala.

Generalmente está asociada con una tendencia a la mordida abierta o a la biprotusión.

### ROTACION CONVERGENTE Y DIVERGENTE

De acuerdo a como se combinen estos dos elementos: vínculos y tipología, es que predominará como tendencia la rotación convergente o divergente (Fig. 15).

De los dos vínculos, la ATM depende en su crecimiento en gran parte de su tipología de crecimiento, de manera que, en general, casi todas las mandíbulas con cóndilos, con tendencia al crecimiento hacia arriba y hacia atrás, dan rotación divergente.

Los que tienen tendencia de crecimiento hacia arriba y hacia adelante tienden a hacer rotación convergente.

En cambio, el vínculo dentario ofrece una mayor posibilidad de variantes, siempre que el contacto se efectúe en la zona anterior o posterior de la oclusión.

Otros autores formulan conceptos semejantes, aunque con algunas variantes y otra denominación.

Schudy<sup>11</sup>, por ejemplo, habla de rotación en el sentido de las agujas del reloj (Clockwise) o inverso (anticlockwise) midiendo el comportamiento del plano oclusal con respecto a la base craneal anterior.

Ricketts hace lo mismo, pero compara con el plano de Frankfort. Lo mismo sucede con los que comparan el crecimiento de la parte anterior y posterior del rostro.

Los autores cambian de términos o lenguaje, pero están hablando de lo mismo.

El papel que juega el vínculo dentario no es una simple especulación teórica, sino que Stuzman y Petrovic llaman a estos contactos producidos durante el proceso de erupción: operación de confrontación, que la equiparan con un comparador en cibernética que emite señales correctoras, y que en presencia de determinados tenores de hormona somatotropa activa (somatomedina) puede actuar sobre determinados mecanismos, como número de sarcómeros de los músculos, acción vicariante del pterigoideo externo sobre los precondroblastos del cóndilo (Fig. 16).

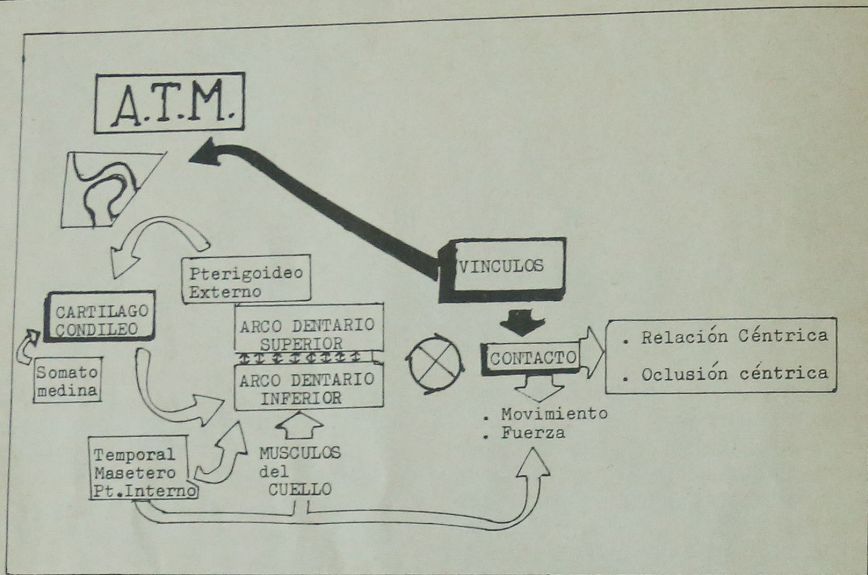


Fig. 16. Vínculos entre la mandíbula y el cráneo. En la zona posterior esta la relación entre el condilo y la fosa craneal media (ATM) y en la zona anterior, el contacto dentario, que obra tanto como comparador-regulador del movimiento y la fuerza

De manera que el examen atento de cada una de estas variantes en el vínculo interdentario, permite manejar muchas situaciones de tratamiento.

Veamos algunas de ellas.

**MORDIDA PROFUNDA BASAL**

La rotación anterior influye largamente sobre las relaciones verticales.

Nos vamos a referir a problemas que pueden combinarse con discordancias sagitales —distoclusiones, lo más frecuentemente— o con casos en los que no haya discordancia ánteroposterior.

La literatura ortodóncica hace hincapié en el aspecto ánteroposterior porque el centro de la preocupación es el aspecto estético del perfil.

Pero a poco que se tenga en cuenta el

aspecto funcional, surge la importancia del condicionamiento vertical, pues rigen en gran parte los movimientos fundamentales de la mandíbula, elemento móvil del órgano masticatorio.

En los cuadros de rotación convergente, cuando hay un déficit general de estabili-

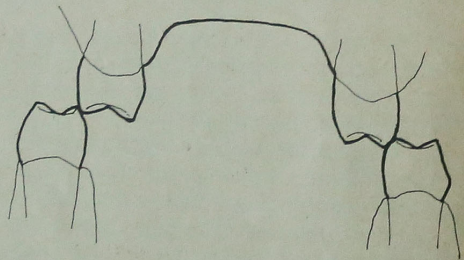


Fig. 17. La falta de estabilización oclusal en la zona lateral puede engendrar una mordida profunda basal de difícil corrección si no es corregida rápidamente. Pues creará discrepancias de crecimiento alveolar de difícil compensación

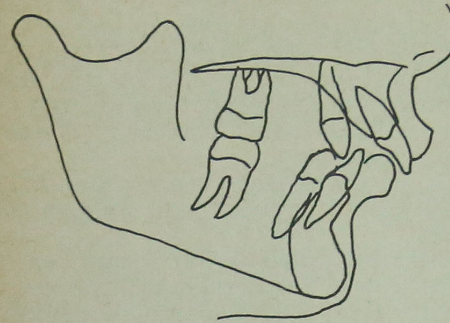


Fig. 18. Mordida profunda basal producida en los casos de rotación convergente, y que se diagnostica por el ángulo interbasal que tenga valores inferiores a 20°

zación en el nivel del vínculo dentario, la rotación se hace en torno de la articulación temporo-mandibular.

Este déficit de estabilización puede presentarse por falta de contacto anterior, por overjet marcado.

En niños en los que es muy común, por ejemplo, que se produzca la protrusión del arco anterior por el hábito de succión del pulgar. A lo que se une la pérdida de contacto en la zona lateral, ya sea por caries, pérdida de piezas o no contacto por apartarse los molares de la línea única del valle se oclusión (Fig. 17).

El tratamiento es preferentemente realizado como activador buscando la obtención, primero, del contacto anterior por la retrusión del grupo incisivo, permitiendo migrar los molares.

El caso tendrá pocos problemas si es que no hay gran extrusión dentoalveolar ánteroinferior, lo que permite la sobreerupción de los molares sin repercutir desfavorablemente sobre el perfil, pues no produce alargamiento del tercio inferior del rostro más allá de lo deseable.

El caso especial que tiene dificultades de tratamiento, es el cruzamiento con no oclusión que requiere aparatología fija para tratar los problemas transversales.

El diagnóstico de mordida profunda ba-

sal lo hacemos por medio del ángulo interbasal o máxilo-mandibular (Fig. 18) formada por los planos ENA-ENP con el plano mandibular. Hay que tener en cuenta la influencia de edad y sexo, pues de acuerdo con las tablas de Riolo, et al.<sup>12</sup>, a los 6 años el valor aceptable es de 30° y va descendiendo hasta llegar a los 16 años con la media aceptada de 25°.

Este fenómeno se produce por la acción combinada del crecimiento de la tuberosidad del maxilar, cuerpo mandibular, base craneal que van separando progresivamente ambos arcos en la zona posterior en sentido vertical.

Por lo tanto, comenzamos a hablar de mordida profunda basal por debajo de los 20°

Con este enfoque cefalométrico, tenemos un enfoque parcial del problema o sea el comportamiento de las basales.

Para tener una idea total es muy importante comprobar cuál es el comportamiento de las alveolares.

Pero en relación con las zonas de la oclusión, el método de Harvold nos proporciona información adicional sobre el comportamiento recíproco de las alveolares de la zona anterior y lateral.

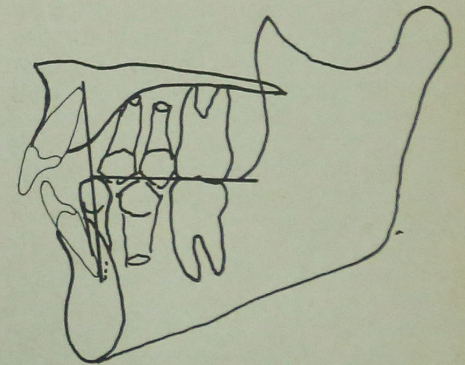


Fig. 19. Ángulo XX, X de Harvold, formado por el plano oclusal funcional y la línea que une los ápices de los incisivos superiores e inferiores; el valor promedio es de 89°; a partir de 94°, ya se habla de distoclusiones funcionales

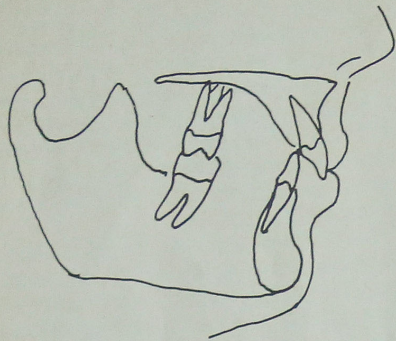


Fig. 20. Mordida profunda dentoalveolar caracterizada por la falta de estabilidad en el vínculo dentario de la zona anterior, que va a producir un espacio que facilita la interposición del labio inferior, puede acompañarse de rotación convergente o divergente, de acuerdo con la cual el plan de tratamiento tiene requerimientos muy distintos

Compara el plano oclusal-funcional, línea que une la superficie del primer premolar con el último molar en oclusión, y el plano que forman la unión de los ápices de los incisivos superiores e inferiores (Fig. 19).

Cuando la cifra es de  $89^\circ$  con un rango que va desde  $84^\circ$  hasta  $94^\circ$ , que él denomina clase I funcional, pues la ubicación axial de los incisivos respecto del plano oclusal, depende de las bases apicales, pues siendo el espacio en que se pueden mover los ápices muy pequeño, depende de la inclinación de los ejes de los incisivos respecto de sus basales la posibilidad de armonía entre el grupo anterior y el lateral.

Ella, a su vez, depende del tamaño de las bases apicales.

En los casos en que el ángulo entre el plano oclusal funcional y la línea incisiva es de  $95^\circ$  o mayor, se habla de una clase II funcional, en la que el problema más serio es la dificultad para establecer contactos estabilizadores en la zona anterior.

Tanto más severo será el problema cuanto mayor protrusión haya, y esto será más serio si se combina con una falta de desarrollo mandibular.

En estos casos se justifica un tratamiento precoz con activador y tracción extraoral para mantener por un lado los incisivos superiores lo más atrás posible y, por otra parte, frenar el proceso eruptivo de los molares superiores.

La manera de diagnosticar la extrusión molar superior se puede hacer por dos métodos.

El primero deriva de A. M. Schwarz, modificado por T. Rakosi, que parte de la base que para un ángulo interbasal de  $25^\circ$  corresponde un ángulo oclusal, palatal de  $11^\circ$ ; de esta proporción se puede extraer la normal para ese caso.

Otro método que utilizamos en la práctica consiste en prolongar el plano oclusal hasta que interseque una de las bases, normalmente lo que tiene que hacer, ligeramente por delante del vértice, pues si lo hace por debajo es porque existe extrusión alveolar superior.

Clínicamente, por lo general, corresponde a compresión superior, acompañada por la imagen de los ápices molares por debajo del plano palatal; conviene en estos casos comenzar por un ensanche superior.

He aquí uno de los pocos casos en que esto es realmente aconsejable, pues por medio de un activador se retiene la erupción del proceso alveolar superior, lo que permite que la mandíbula crezca hacia adelante y se restablezcan relaciones alveolares y dentarias anteriores y posteriores estables.

### MORDIDA PROFUNDA ALVEOLAR

- Hay sostén en la zona lateral.
- Falta estabilidad en la zona anterior.
- Extrusión anteroinferior y profundización de la curva de oclusión.
- Si las basales son divergentes, hay poco espacio libre interocclusal en la zona posterior y está contraindicado el distalamiento y el ensanche.

- El tratamiento apropiado es estabilizar el sector anterior con aparatología fija, preferentemente intruyendo.
- No es conveniente el activador.

Así como en la mordida profunda basal el problema fundamental que debía tratarse era la falta de estabilidad del sector posterior, ésta se encuentra asegurada en las mordidas profundas dentoalveolares, pero la falta de estabilidad fundamental es la del sector anterior (Fig. 20).

Esto merece un examen más atento. Existen tres factores que determinan el desarrollo de la dentición en esta zona, que son:

- 1) La erupción dentaria.
- 2) La extrusión y desplazamiento tridimensional del proceso alveolar anterior. Lo que Enlow llama "drift"<sup>13</sup>.
- 3) El equilibrio funcional.

La erupción puede ser definida como los cambios en la posición dentaria, que tiene lugar antes de la emergencia gingival del diente.

Pero hay que tener en cuenta que su iniciación está genéticamente controlada y no puede ser afectada terapéuticamente.

Aunque cambios y migraciones dentarias intralveolares pueden ser influidos por la extracción de dientes adyacentes.

Además, la erupción puede ser facilitada o inhibida bajo ciertas condiciones patológicas, como la agenesia y la anquilosis dentaria.

Por ejemplo, la existencia de un diastema interincisivo y la erupción temprana del canino llevan a pensar en agenesia de laterales. Y en el otro extremo, la retención del segundo premolar y cruzamiento ligero del primer molar, llama a investigar la posibilidad de anquilosis del segundo molar temporario.

En nuestra experiencia la posición del canino e incisivo lateral superior son los elementos que traen mayores problemas, y donde la colaboración con el cirujano puede producir la mejor ayuda para facilitar

la secuencia eruptiva y permitir que el canino se ubique favorablemente para la corrección de la llave canina; es decir, evitar que la corona apunte hacia el palatino o se produzca una dilaceración radicular que luego torne muy dificultoso el movimiento del canino.

Una vez que el diente abandona su ámbito óseo y asoma al medio "intestinal", usando la terminología de Brodie<sup>14</sup>, la erupción puede ser influida por la acción oclusal y/o de labios y lengua.

O sea que la interacción de los 3 factores (ver 1ª parte, Fig. 3) determinan la posición.

Un factor muy importante es el ancho mesio-distal en la morfología coronaria. Cuando la suma de los anteriores necesita un arco más amplio que el que le proporciona la distancia intercanina, aumenta el riesgo de que se cree un espacio para la interposición del labio inferior.

En la experiencia de Proffitt, cuando no se logró contacto incisal apropiado en el grupo anterior, la reeducación o el uso de pantallas no logró resultados apropiados, pues no frena el proceso de erupción, y luego fueron necesarios cambios correctivos.

Por lo tanto, en la relación forma-función el paso fundamental es conseguir la estabilidad por la relación de contacto de los cuatro incisivos inferiores en el cingulum o por debajo de él que permita el deslizamiento por la cara palatina de los cuatro incisivos superiores, especialmente en el movimiento lateropropulsivo, sin perder dicho contacto, lo que presupone alineamiento (y espacio para hacerlo) de los 8 incisivos.

Este es taxativamente el objetivo del tratamiento en la zona anterior.

Realizarlo en la forma apropiada, significa tener una guía incisiva para que la cinemática mandibular pueda conseguir la mayor eficiencia masticatoria.

Pero, cuando ya sea porque llegan a la consulta profesional tardiamente o que el

objetivo en el tratamiento interceptivo no se logró, las consecuencias son que la falta de contacto o el deslizamiento por un plano inclinado supracecal hacia el palatino no actúa como limitante de la erupción de los incisivos inferiores y, por el contrario, la existencia de la interposición del labio o del plano del incisivo superior va a producir una traba en el crecimiento hacia adelante de la alveolar anteroinferior.

Esta traba, al darse en la zona ósea donde predomina la reabsorción, da como resultado un alargamiento constante, y aquí empieza a jugar otro factor, que es la cinemática mandibular.

En presencia de un plano oclusal aplinado, el deslizamiento lateral está facilitado pero, en la medida que se produce la antedicha extrusión para poder realizar este movimiento lateral que es el más frecuentemente utilizado, es necesario que el plano oclusal se vaya haciendo más curvo en los tres sentidos del espacio.

La profundización presupone, para que se puedan mantener los contactos dentarios estables, una armonización determinada de los ejes dentarios en una curva lateral (von Spee) congruente con la frontal (Wilson), y esto trae una complicación para el tratamiento porque una condiciona a la otra, pues a su vez implica la existencia de un mayor overjet que tiene mayor riesgo de interposición del labio inferior, y así se acentúa el círculo vicioso.

Pero, no es solamente la oclusión la que ofrece más limitaciones al tratamiento, sino también la estética.

Si utilizáramos un activador, el resultado sería el aumento de 1/3 inferior del rostro, lo que resultaría en detrimento de su apariencia.

Por ello, no es recomendable su uso en estos casos.

Hasta aquí se propuso que estábamos en presencia de rotación armónica o convergente.

Distintas consideraciones deben hacerse cuando se trata de mordidas profundas

dentoalveolares acompañadas de rotación **divergente**, o sea cuando el ángulo interbasal es de 30% o mayor para valores de tabla de 16 años.

Isaacson ya señaló que en los casos de rotación divergente es fundamental no nivelar el plano de oclusión, que es una de las etapas básicas en los planes de tratamiento de la distoclusión.

Todos los autores están de acuerdo en que hay que solucionar primero el problema vertical antes de recluir el sector anterosuperior, por ello Isaacson recomienda no embandar el 2º molar, y nosotros agregamos que con Ricketts<sup>15</sup> preferimos intruir los anteroinferiores.

Pero, a diferencia de este autor, contraindicamos la utilización del ensanche (que él emplea para reforzar el anclaje).

Mucho menos distalar el molar superior, pues si el ensanche extruye la cúspide palatina, el movimiento hacia atrás produce deformación de la curva de compensación y traslada el 1er. contacto dentario por acción muscular tónica hacia atrás.

Las consecuencias son de dos tipos, una de tipo estética con alargamiento del 1/3 inferior del rostro y eversión del labio inferior, con retracción del mentón.

Pero, la consecuencia más nociva es para la oclusión.

Es fundamental el mantenimiento del espacio libre interoclusal sin contactos cuspidos en actividad tónica.

Hay que tener presente que si en la parte anterior debe haber por lo menos de 3 a 4 mm. de E.L.I., cuando hay un ángulo interbasal mayor de 30°, esos 4 mm. se reducen en la parte posterior a 1 mm. o menos, con lo que aumenta el riesgo de interferencias oclusales entre la posición postural y la de 1er. contacto dentario por actividad tónica.

Nuestra experiencia<sup>16</sup> es que estos casos presentan muchísima más incidencia de Disfunción del Sistema Estomatognático.

El tratamiento indicado en las mordidas profundas dentoalveolares es:

- 1º) Utilizar en todos los casos aparatología multibanda.
- 2º) No embandar los 2dos. molares.
- 3º) No horizontalizar el plano oclusal.
- 4º) Tratar el problema anteroinferior por intrusión y, cuando sea necesario, también en el superior.

Esto último solamente se puede hacer con la técnica de Ricketts, a la que señalamos como la de elección en estos casos, que son mucho más abundantes de lo que se sospecha.

Si la M. Prof. Dentoalveolar está asociada a una distoclusión con un gran escalón está indicada la extracción de los 4  $\overline{1}$ 4 para permitir ubicar los caninos superiores y no apresurarse a extraer los 4  $\overline{1}$ 4 como lo indican los cánones estéticos, Watson, porque nadie puede prever si el potencial de crecimiento inferior va a ser suficiente para poder lograr una relación canina satisfactoria.

Si en el maxilar inferior llega a necesitarse una extracción por falta de espacio en el sector lateral, es preferible hacer la de los 5  $\overline{1}$ 5 con lo que hay que trabajar con los anclajes invertidos; o sea, es máximo en el maxilar. Reforzado y tracción extraoral media para recluir caninos y luego incisivos.

En la mandíbula, en cambio, el anclaje es de requerimiento mínimo, o sea que va de 2º premolar a 2º premolar del otro lado y se lleva el 1er. molar inferior hacia mesial.

Además está contraindicada la utilización de elásticos de clase II porque producen la extrusión del molar inferior.

Lo más importante que conseguimos con este plan de tratamiento es trasladar el vínculo interdentario de la zona lateral lo más hacia adelante posible hasta conseguir una relación intercuspal lo más cercana posible a la relación céntrica.

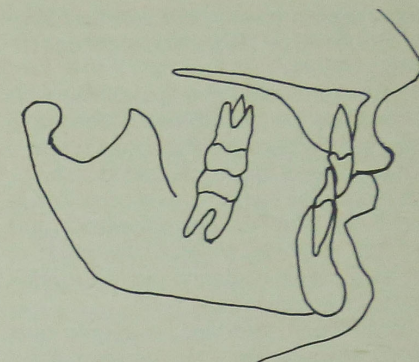


Fig. 21. Mordida cubierta, caracterizada por la posición empujada de los incisivos centrales superiores respecto de su basal y que, generalmente, se presentan con rotación convergente. Puede, sin embargo, estar acompañada de rotación divergente, en cuyos casos el pronóstico es más favorable

Con ello disminuimos la tendencia rotacional posterior con todos sus problemas.

La tracción extraoral con el vector lo más vertical posible (intrusivo) y la no extrusión de premolares y molares inferiores concurren todos al mismo fin.

Con esto reafirmamos que las ideas claras con respecto al tipo rotacional de crecimiento son la clave de la elección de un plan de tratamiento correcto.

## MORDIDA CUBIERTA

- Es rotación convergente.
- Posición recta de los incisivos superiores (rasgo fundamental).
- Impedimento en movimiento protrusivo.
- Tratamiento: volcar los anteriores.
- Estabilización anterior.
- No dar lateralidad.

La mordida cubierta es un tipo de rotación convergente muy específica, que no debe ser confundida con la mordida profunda basal o dentoalveolar (Fig. 21).



Tiene aspectos muy característicos en el adulto, pero no es tan fácil de reconocer en el niño.

El rasgo fundamental que la distingue es la relación de los incisivos centrales superiores y su proceso alveolar con respecto a su basal. Que es más recta que lo común.

Los alemanes llaman a esta posición de los incisivos "Steil" y el tipo de oclusión que determina "steilbiss" (A. M. Schwarz).

Por esta razón el diagnóstico es fundamentalmente cefalométrico.

En oclusiones standard, el ángulo que forma el eje radicular con respecto a su basal (Plano-Espina-Nasal anterior. Espina Nasal posterior), es un ángulo de 70°, medido hacia adelante (A. M. Schwarz), pero, a medida que se inclina más hacia atrás, al llegar a los 76° ya podemos hablar de mordida cubierta, y se la ha llamado así (Dekbiss) porque la posición de los incisivos más la extrusión de su proceso alveolar cubre los incisivos inferiores e impide el movimiento propulsivo y el lateropropulsivo.

Se trata de un tipo genético de crecimiento no solamente en la parte ósea sino que la cara palatina de los incisivos se caracteriza por tener poco cingulum, e inclusive la corona forma ángulo hacia atrás con la raíz.

Es comprensible que el diagnóstico recién se puede hacer cuando se hayan completado los 2/3 de la raíz de los incisivos superiores, aunque la posición y morfología de la primera mitad ya configura una fuerte presunción de qué es esta maloclusión.

Esta falta de cingulum, o la angulación de la corona, hace que los bordes incisales inferiores no encuentren una superficie estabilizadora y prosiga la extrusión de la alveolar superior y a menudo también la inferior.

La extrusión del proceso alveolar de los incisivos centrales superiores es el segundo de los rasgos característicos de la mordida cubierta.

Cefalométricamente se lo puede diagnosticar trazando un plano paralelo al paleatal (ENA-ENP) que pase tangencialmente hacia la superficie oclusal del primer molar superior. Si los incisivos exceden en más de 4 mm. este plano ya tenemos elementos de M. Cubierta. Cuanto mayor sea esta cifra más pobre es el pronóstico de la corrección de la maloclusión.

Además, como casi todos estos casos tienen rotación convergente, aunque esto no es absoluto, pues no se presenta en todos los casos. Pero eso sí: hay una tendencia a la retroindicación del maxilar que se produce por una mayor cantidad de crecimiento vertical de la zona de la premaxilar comparado con el desplazamiento vertical de la zona de la tuberosidad.

Otro de los rasgos es la existencia de retrusión alveolar inferior, que se produce por impedimento del desplazamiento de la alveolar inferior hacia adelante, pero aquí ya no es el labio inferior el causante, sino la acción de la cara palatina de los incisivos superiores.

Esto es muy importante enfatizarlo, pues en aquellos casos hay que cerrar el overjet llevando los incisivos para atrás mientras que en las M. C. el tratamiento es el inverso, pues deben volcarse los incisivos para adelante.

Cuanto más inclinados estén los incisivos hacia atrás más pobre es el pronóstico de los resultados obtenibles por el tratamiento.

Cefalométricamente es importante el ángulo "J" de Schwarz formado por el plano biespinal y el plano frontal, que es la perpendicular al Sella Nasion por el Nasion blando.

El valor standard de este ángulo, que es el complementario geométrico del biespinal (ENA-ENP) SN-, es de 85°.

Cuando los valores son inferiores a 80° podemos decir que existe una retroinclinación del maxilar que inclina los incisivos para atrás; si a este fenómeno basal se suma la posición "Steil" de los incisivos

con respecto a su basal, podemos decir que las probabilidades de obtener un resultado estable en la corrección son dudosas y ciertamente casi nulas si se lo intenta por medio de aparatología removible. También es importante, como elemento de juicio, comprobar los valores del plano oclusal-funcional con el interincisivo, que en estos casos es casi siempre mayor de 95°; es decir, que, de acuerdo a Harvold, es una clase II funcional.

Este autor señala que cuando este ángulo es mayor de 105° a los 9 años el pronóstico es pobre y no conviene tratarlo más que con aparatología fija y efectuar torque sin grandes perspectivas de corrección.

Es decir, que sería un reaseguro del método anteriormente señalado. Conviene tener claro que el objetivo del tratamiento es conseguir estabilidad vertical en el grupo dentario anterior, vale decir, contacto de los bordes incisales inferiores en el cingulo superior y/o de la punta del canino inferior en un tope de la cara palatina de los caninos superiores.

En lo posible no hay que efectuar extracciones, pues al volcar los dientes hacia adelante se da espacio a la lengua, lo que estabiliza los resultados de la corrección de los apiñamientos. Pero la gran tendencia del sector lateral de migrar hacia adelante hace que los laterales se solapen sobre los incisivos centrales, y en esos casos hay que extraer los 4<sub>1</sub>4 pues, el movimiento distal de los molares tiende a recaer rápidamente. No obstante, conviene no extraer abajo para que no colapse la mordida en sentido vertical.

En el sector lateral si se observan de frente los ejes de premolares y molares del maxilar, como lo señalamos al hablar de la apófisis coronoides, están dirigidos hacia abajo y hacia el plano sagital y no debe

modificarse, pues toda la zona trituradora está organizada para el movimiento de apertura y cierre y no debe darse lateralidad porque el paciente no usa jamás el movimiento de lateralidad.

Por ello cuando se observa la curva de oclusión no tiene forma de Curva de Spee sino la de un senoide. Esta es otro elemento de diagnóstico.

El aspecto estético del perfil blando, protrusión de nariz y mentón, acompañado de biretrusión alveolar, se modifica muy poco con el tratamiento ortodóncico de la oclusión. Incluso la cirugía estética mejora la nariz, pero los resultados de la intervención del mentón son generalmente pobres.

Esto nos lleva a la cuestión de si se justifica el tratamiento ortodóncico en todos estos casos. Nuestra opinión es que si está estabilizado el sector anterior y no hay disfunción del sistema estomatognático es tan poca la mejoría que puede lograrse estéticamente, tan alto el porcentaje de recidiva que difícilmente se justifica el tratamiento.

Por ello creemos que es muy importante conocer la naturaleza intrínseca de esta tipología máxilofacial que, igual que las formas de progenie de alto contenido genético —si hay equilibrio morfofuncional—, difícilmente se justifica el tratamiento, pues no hay anormalidad.

Respecto de la rotación convergente no siempre existe ésta, porque la M.C. es una tipología de Cara Media y maxilar con repercusión en la mandíbula, pero a veces ésta es de tipo displásico con tendencia a la rotación hacia atrás, la que compensa la tendencia maxilar. Estos casos no muy frecuentes son de pronóstico muy favorable. Una de las causas es que como funcionalmente tienen un gran espacio libre interoclusal no hay interferencias oclusales, con gran tendencia a la estabilización y autocompensación.

## ROTACION DIVERGENTE

- Mecanismos que la producen.
- 1) Posición alta de la ATM en el cráneo.
- 2) Rotación mandibular hacia atrás.
- 3) Anteinclinación del maxilar superior.
- 4) Combinación de dos o más.
- Tendencia a mordida abierta o biprotrusión.
- Tratamiento: evitar contactos posteriores.

Hasta ahora nos hemos referido a rotaciones convergentes y hemos hecho referencia solamente a un caso de rotación divergente, como complicación del cuadro de mordidas profundas dentoalveolares.

Pero refiriéndonos específicamente al crecimiento divergente, éste se puede producir por cualesquiera de los tres mecanismos arriba mencionados.

1) Con respecto a la posición de la ATM en el cráneo, ya lo hemos explicado en la primera parte de este trabajo, que cuando la fosa craneal media está aplanada se encuentra a una distancia demasiado grande del plano oclusal, por lo tanto desde temprana edad la mandíbula adopta una forma que le permite realizar el ajuste espacial del plano oclusal.

Justus<sup>17</sup> ha formulado una teoría mecanoquímica. Demostró que fuerzas de cierta duración, éstas serían las de los músculos depresores aplicadas sobre una matriz de tejidos mineralizados, producen acción morfogenética por la alta sensibilidad metabólica de los osteoblastos y osteoclastos al calcio en presencia de hormona somatotropa activa (somatomedina), por ello incluso aparece en el borde inferior mandibular un socavado en el punto antegoníaco donde se divide la acción de los maseteros de la de los suprahioides.

Esto sucede pues, como lo explica Moss, los que aumentan de tamaño son los

tejidos blandos siendo el desplazamiento espacial óseo de carácter adaptativo.

En este caso lo determinante es el lóbulo temporal; las células que proveen osteoclastos provienen del endostio en relación con las duramadre; y los osteoblastos que neoforman la cavidad glenoidea provienen de la escama. Por ello es que algunos autores la llaman escamoso-mandibular. Lo importante es el concepto, que tal como lo puntualiza Moffet se trata de un vínculo de tipo sinovial o sea que cada una de las partes tiene factores distintos que determinan su crecimiento, lo que hace multicausal su morfogénesis, y resulta demasiado simplista pensar que la guía incisiva o la interdigitación en clase I es lo que determina la remodelación de la ATM.

Es por lo tanto importante diagnosticar cuál es la posición de la articulación con respecto al resto del cráneo.

Se lo hace por el ángulo H. de A. M. Schwarz, formado por el plano que une el techo de la cavidad glenoidea con el punto orbitario arbitrario, que es la mitad de la distancia del punto suborbitario la intersección del plano que une el punto suborbitario con el punto A, y el plano palatal.

El ángulo H. se forma con el plano frontal Pn. (Perpendicular a N. sella en Nasion blando). (Fig. 22).

Medido hacia arriba y hacia atrás, debe tenerse 90° alrededor de los 15 años, aunque en niños menores puede ser menor.

Cifras inferiores de 85° significan posición alta, que si está unido a un ángulo goníaco mayor de 123° y una concavidad antegoníaca configura el cuadro típico.

2) El segundo tipo de mecanismo es el de la rotación mandibular hacia atrás. Hay tipos de mandíbula que genéticamente tienen un cóndilo que tiende a crecer hacia arriba y hacia atrás, pero además esto puede modificarse, por lo menos ligeramente, por la influencia comparadora del contacto oclusal. James McNamara Jr.<sup>18</sup> lo demostró en monos macaca mulatta controlando electromiográfica y cefalométrica

que en animales jóvenes se produce a partir de la modificación del esquema oclusal el aumento de la aposición en la cara posterior del cóndilo; es decir, que se agregan factores epigenéticos.

3) La anteinclinación del maxilar superior es el menos mencionado de los factores contribuyentes a la rotación divergente. Esto sucede cuando existe un predominio del crecimiento vertical de la zona de la tuberosidad con respecto a la de la premaxilar; esto es bastante frecuente encontrarlo, y se hace más importante cuando existe compresión en la zona molar.

La manera de medir la anteinclinación del maxilar es a través del ángulo J. Es de hacer notar que este ángulo se fija a principios de la segunda década de vida y luego permanece bastante estable.

Lo importante es no cometer errores en el trazado del plano palatal, pues la premaxilar puede desviarse.

Por ello conviene seguir el diploe palatal a partir de ENP prolongándolo luego hacia adelante, independientemente de la ubicación de la Espina Nasal Anterior.

4) Por supuesto que puede haber una combinación de 2 ó 3 de los factores arriba mencionados, lo cual reforzará la severidad de las consecuencias de este crecimiento divergente.

El resultado de esta configuración del marco esquelético es una tendencia hacia la mordida abierta, que cuando tiene un ángulo interbasal mayor de 30° lo calificamos de mordida abierta basal.

Esto sucede cuando el potencial de crecimiento de la alveolar anterior es insuficiente para conseguir contacto anterior.

Pero, cuando esta parte es correcta el cuadro estético es el de una biprotrusión.

Cualquiera sea de estos cuadros, el tratamiento debe tratar de evitar o trasladar hacia adelante los contactos oclusales posteriores.

Cuando exista mordida abierta esquelética está justificado extraer los cuatro primeros o segundos molares de acuerdo con la edad del niño.

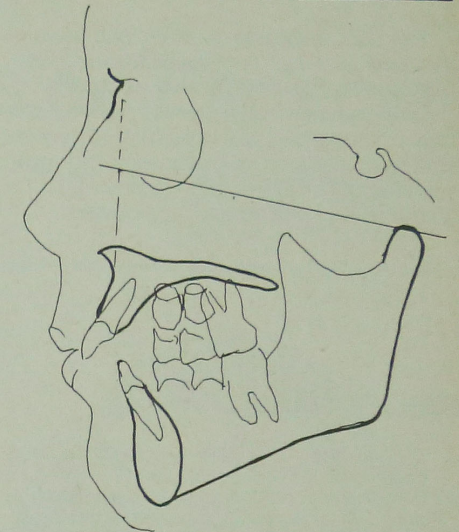


Fig. 22. Plano H de A. M. Schwarz, que pasa por el techo de la cavidad glenoidea y por el punto orbitario arbitrario anterior

Pero aquí es muy importante tener en cuenta la tabla de corrección de Riolo: que es a los 6 años 30°, que es la cifra media normal, y resulta aceptable hasta 34°

Si a los 10 años supera apreciablemente los 33° y los primeros molares están muy comprometidos por caries, mas si son penetrantes, está indicado extraer los cuatro primeros molares, pues la erupción de los segundos molares los colocará en la posición de la curva de compensación más conveniente para la divergencia de las basales.

Luego, previa corrección de la relación funcional labio lengua, cerrar la relación vertical anterior.

Es muy importante proceder así, porque es muy destacable no perder el último pilar por si en la oclusión adulta hay que recurrir a prótesis.

Hay que tener en cuenta que a los 15 años los primeros molares ya llevan 9 años sujetos al riesgo de una etapa con alta incidencia de caries.

Por supuesto que estamos hablando de neutroclusiones, en las distroclusiones y mesioclusiones entran otras variantes.

Con respecto a las biprotrusiones, es el cuestionamiento del tratamiento en sí. Puede justificarse el tratamiento por gran requerimiento estético del paciente, cuando no existen problemas funcionales.

Pero, sí es importante tener conciencia que se trata de un tratamiento con requerimiento de anclaje máximo y gran compromiso técnico, realizable únicamente con multibandas.

(continuará)

## BIBLIOGRAFIA

1. BROADBENT, H. — *The Face of the normal Child. Angle Orthod.* 7:183, 1937.
2. DOWNS, W. B. — *Variations in Facial Relationship, their significance in treatment and prognosis. Am. J. of Orthodontics;* 34:812; 1948.
3. ISAACSON J. & R. — *Extreme variation in vertical Facial Growth & associated variations in skeletal dental Relations; Angle Orthodontist;* 41: 219-229, 1971.
4. MOSS, Melvin. — *The primary role of the functional matrix in facial growth Am. journal of Orth.*; 55; 566-577, 1969.
5. MOFFETT, B. — *Remodelling of the craniofacial articulations by Various Orthodontics Applications. Transactions. of EOS.* 1971:207-216.
6. LAVERGNE, Jean et GASSON, N. — *Operational definitions of mandibular morphogenetic and positional rotations. Scand. J. Dental Research;* 85; 185-192; 1977.
7. LAVERGNE, Jean et GASSON, N. — *Direction and intensity of mandibular rotations in the sagittal adjustment during growth of the jaws. Scand. J. of D. Res.* 85:193-199; 1977.
8. HARVOLD, E. — *The Activator in Interceptive Orthodontics.* C. V. Mosby Co. 1974.
9. BJORK, A. — *Relationship of the the Craoium* en *Introduction to Orthodontics.* (Lündström) Mc. Graw-Hill. Stockholm 1960, pág. 125.
10. MOSS y SALENTIUN, L. — *The Logarithmic Grwth of the human Mandible Acta Anat.* 77; 341-360, 1970.
11. SCHUDY, F. F. — *Control of the Occlusal plane and axial inclinations of the teeth Angle Orth.* 33; 69-82, 1963.
12. RIOLO, M. L.; MOYERS, R.; McNAMARA, J.; HUNTER, W. — *An atlas of Craniofacial growth. Center of human growth and Development. Ann Arbor* 1974.
13. ENLOW, D. H. — *The Human Face New York* 1968. Harper & Row, 1968.
14. BRODIE, A. — *The apical base; Zone on interaction between the intestinal and Skeletal System Angle Orthodontist* 36; 135-151; 1966.
15. RICKETTS, R. — *Bioprogressive therapy as an answer to orthodontic needs. American J. Of Orth.* 70; 4; 359-397. 1976.
16. ZIELINSKY, L. — *Relación entre el ángulo interbasal y la Sintomatología del Disfuncionado del sistema Estomatognático. Biblioteca de la F. de Odontología,* 1976.
17. JUSTUS, R. — *A mecanochemical Hypotesis for bone remodeling induced by mechanical stress. In Research on control of cranio facial Morphogenesis. Am. J. of Orth.* 71; 5; 509-530; 1977.

# Prevención de Maloclusiones: Mantenedores de Espacio

Henja F. de Rapaport  
Raquel Z. de Kirzner  
Norma C. de Luftman

## INTRODUCCION

No puede concebirse en la actualidad una cabal atención odontológica del niño si no se tiene en cuenta el análisis de su oclusión, en procura de lo que podría llamarse la oclusión "ideal" de ese paciente; es decir, aquella donde se correspondan morfología, función y estética<sup>5,6</sup>.

Para que este objetivo sea alcanzable, la tarea deberá ser realizada por un odontopediatra especializado quien, además de tener un buen manejo y saber mitigar el dolor del niño, habrá de poseer suficientes conocimientos acerca de los factores que intervienen en la organización de la oclusión.

El odontopediatra tiene la posibilidad de acceder al niño a una edad temprana, en cuyo transcurso se van produciendo en sus maxilares importantes cambios derivados de su crecimiento y desarrollo, mientras que, al mismo tiempo, el paciente va realizando sus habituales funciones de deglución, fonación y masticación.

Tales cambios y tales funciones configuran, respectivamente, los factores esquelético y muscular, los cuales junto a un tercero, el dentario, constituyen los factores responsables del proceso de organización de la oclusión, y de sus resultados cada individuo adquirirá su tipo masticatorio particular.

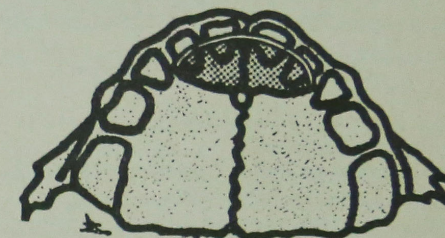


Fig. 1. Tomado de Graber. Esquema que muestra la premaxila (zona grisada) y los procesos maxilares

## CRECIMIENTO DE LOS MAXILARES

### A. Maxilar superior

El maxilar superior es un hueso complejo, constituido por dos partes: a) la premaxila; b) el hueso maxilar superior propiamente dicho (Fig. 1). El hueso maxilar superior propiamente dicho se une a la premaxila mediante una sutura, cuyo cierre se produce antes del nacimiento, aunque algunos autores extienden ese tiempo hasta un año más tarde. En razón de que, como luego se verá, las zonas de las suturas constituyen —mientras se hallan abiertas— una de las áreas de crecimiento del maxilar superior, a partir del cierre ese crecimiento sólo se produce por un proceso de aposición.

A su vez, el maxilar superior propiamente dicho está integrado por dos porciones, derecha e izquierda, que se unen entre sí por medio de una sutura en el plano

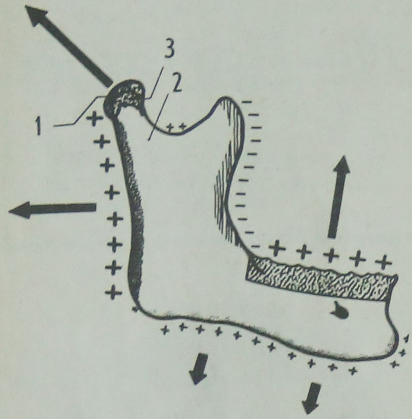


Fig. 2. Tomado de Graber. Centros de crecimiento de la mandíbula

medio, que permanece abierta durante muchos años, lo cual hará posible en ese lapso el crecimiento en sentido transversal.

Por último, el hueso maxilar superior propiamente dicho se une al hueso palatino, situado por detrás, por medio de la sutura palatina transversa, y es a partir de esta zona desde donde se produce el alargamiento o crecimiento longitudinal del maxilar superior.

El aumento en ancho, igual que el aumento en altura y longitud, responde, por una parte, al crecimiento en las zonas de las suturas y, por la otra, al crecimiento por aposición.

El proceso alveolar aparece con la erupción dentaria y contribuirá también a un aumento del maxilar en altura. Cuando se completa la erupción dentaria temporaria se establece el perímetro o circunferencia del arco, que se estabiliza hasta el período de recambio.

Durante el recambio, los incisivos superiores permanentes se ubican con una angulación hacia vestibular, que es mayor que la que tenían los incisivos superiores

temporarios. Además, los caninos temporarios en el momento de la erupción de los incisivos superiores permanentes migran hacia vestibular y distal. Si, además, recordamos que los incisivos superiores temporarios estaban separados por diastemas, puede comprenderse fácilmente que los incisivos superiores permanentes, a pesar de su tamaño mayor que los temporarios, tengan lugar suficiente para ubicarse en la arcada.

En contraposición habrá que recordar que los molares temporarios serán reemplazados por premolares, cuyo tamaño es menor, lo cual determinará la mesialización de los primeros molares permanentes.

Estamos, pues, en presencia de procesos que, en un caso favorecen el alargamiento y, en otros, el acortamiento del perímetro del arco superior. Moyers<sup>4</sup> considera que, estadísticamente, lo predominante es un perímetro ligeramente aumentado de tamaño.

#### B. Maxilar inferior

Después del primer año de vida, el crecimiento mandibular es selectivo<sup>2</sup>. El cóndilo es el principal centro de crecimiento (Fig. 2).

Hasta los seis años la porción alveolar crece hacia arriba y hacia afuera. Además,

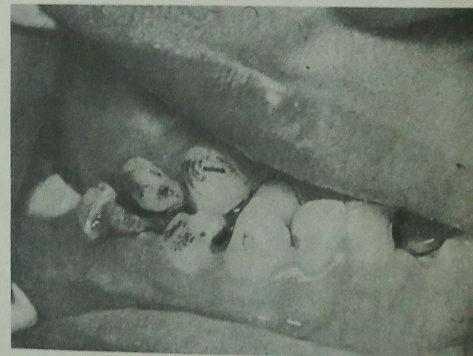


Fig. 3. Disminución del perímetro del arco producido por pérdida de tejido debido a caries proximales

se produce el proceso de reabsorción en el borde anterior de la rama ascendente y de aposición en el borde posterior. Este conjunto de transformaciones determina un aumento del perímetro del arco inferior en sentido tridimensional que crea, de esta manera, el espacio para las futuras piezas dentarias.

Conviene recordar que el cierre de la sutura de la sínfisis se produce durante la vida intrauterina, pero el crecimiento en esta zona continua por aposición ósea.

Durante el recambio en el maxilar inferior se produce una disminución en la circunferencia o perímetro del arco. Moyers<sup>4</sup> lo atribuye a las siguientes razones:

- a) El corrimiento mesial tardío de los  $\overline{6}$ 16.
- b) El desgaste interproximal de los dientes.
- c) La mesiogresión de los dientes posteriores.
- d) La posición lingual de los incisivos inferiores debido al crecimiento diferencial entre la mandíbula y el maxilar superior.

La estructura ósea mandibular ha de ser un factor para tener en cuenta, porque ella hace difícil el ensanche y distalamiento. A raíz de esto el perímetro del arco inferior deberá cuidarse para evitar mayores acortamientos.

#### MANTENEDORES DE ESPACIO

La conservación de los dientes es un principio de odontología preventiva que está fuera de discusión. Cada diente es una llave para el mantenimiento del arco dentario. La pérdida del perímetro del arco se debe —habitualmente— a la acción de las caries proximales o a la extracción prematura de dientes primarios (Figs. 3 y 4). Pero esas caries y extracciones no sólo producen el acortamiento del arco sino, además, extrusiones dentoalveolares (Fig. 5) por falta de antagonista y, asimismo, la inclinación y migración de los primeros molares permanentes.

#### PREVENCIÓN DE MALOCCLUSIONES: MANTENEDORES DE ESPACIO

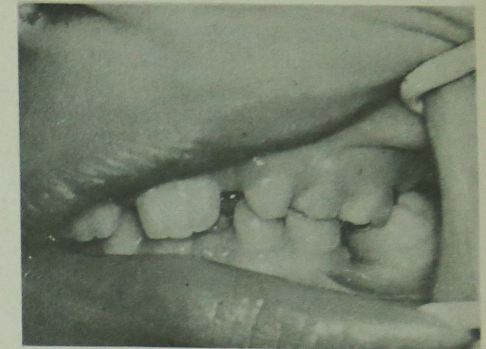

Fig. 4. Disminución del perímetro del arco producida por extracciones prematuras

Estas nuevas posiciones dentarias pueden convertirse en potenciales factores traumatizantes capaces de producir, entre otras afecciones, desviaciones laterales de la mandíbula y su subsiguiente asimetría.

Si bien todas las piezas temporarias son importantes, el sector molar y particularmente los segundos molares temporarios, constituyen pilares fundamentales en el mantenimiento del arco, para impedir el volcamiento hacia mesial de los primeros molares permanentes, con las consecuencias antes citadas. No obstante, en numerosas ocasiones, el paciente concurre a la consulta con caries proximales y/o con dientes que, inevitablemente, deben ser

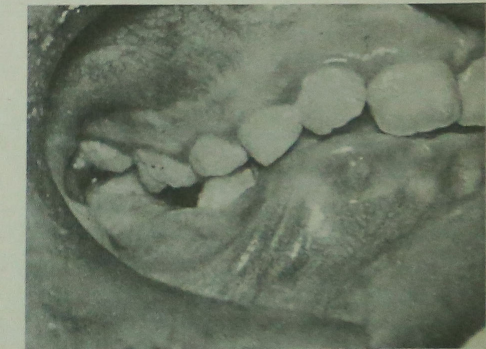


Fig. 5. Extrusión de los antagonistas producida por extracciones prematuras

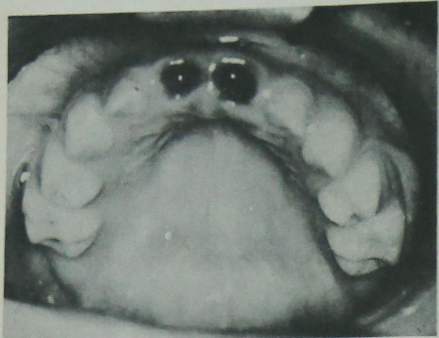


Fig. 6. Ausencia de los incisivos superiores temporarios por extracciones

extraídos y/o con ausencia de dientes debido a extracciones realizadas con anterioridad.

En el caso de los dientes con caries se impondrá su inmediata restauración, la cual, de efectuarse correctamente, significará una forma de mantenimiento del perímetro del arco. En el caso de las brechas dentarias ya existentes o las que se van a producir por nuestra intervención, el mantenimiento del arco se logrará mediante la acción de los mantenedores de espacio.

Para alcanzar un funcionamiento satisfactorio, todo mantenedor de espacio, cualquiera sea el modelo que se utilice, deberá cumplir con una serie de requisitos:

1. En el sentido ánteroposterior, mantener el perímetro del arco.
2. En el sentido vertical, evitar la extrusión del antagonista.
3. En el sentido transversal, permitir y acompañar el libre crecimiento de los maxilares.
4. Su construcción y colocación no deberá favorecer la retención de alimentos ni dificultar la higiene bucal.
5. Evitar problemas de fonación.
6. Ser estéticamente aceptable.
7. Favorecer la función masticatoria.

## MANTENEDORES DE ESPACIO EN EL SECTOR ANTERIOR

Algunos autores consideran que la ausencia de piezas dentarias en el sector anterior no produce pérdida del espacio. Aunque sobre este tema, en nuestra opinión, no puede aún emitirse un juicio definitivo, pues existen, no obstante, fundadas razones para instalar un mantenedor de espacio si esta situación se produce en edad temprana. Esas razones son:

- a) Problemas estéticos.
- b) Prevención de hábitos.
- c) Prevención de problemas de fonación.

### Clasificación

#### 1. Ausencia de una pieza (por ejemplo, a)

El mantenedor estará compuesto por una corona completa o fenestrada en el a, a la que se suelda una barra forjada que le confiere la rigidez necesaria y termina en un apoyo en la cara palatina de b. El pónico se coloca sobre la barra.

#### 2. Ausencia de dos piezas

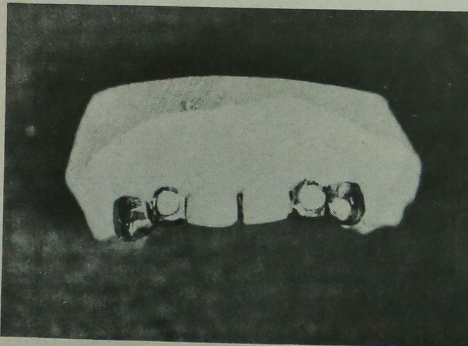
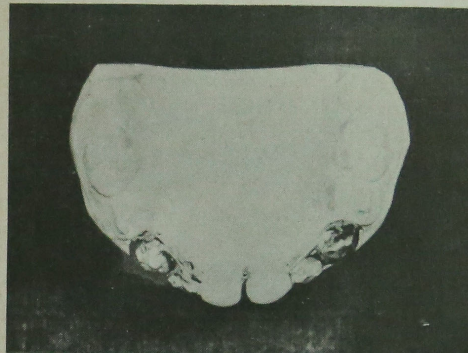
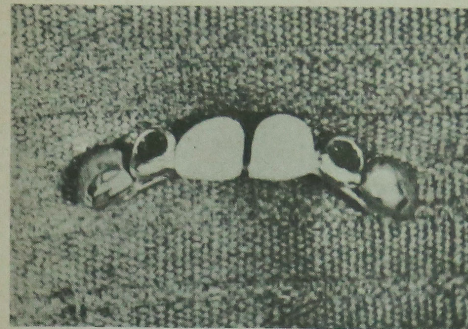
Será conveniente evitar la utilización de elementos rígidos que puedan obstaculizar el normal desarrollo y crecimiento del hueso alveolar. Para el diseño de la aparatología, habrá que considerar la edad del niño.

En niños menores de 2 1/2 años no deben indicarse aparatos removibles, porque la insuficiente madurez neuromuscular del paciente ocasionará dificultades de orden práctico para su utilización<sup>5</sup>.

El mantenedor será fijo, pero construido de modo tal que acompañe el crecimiento.

#### Ausencia de a a (Fig. 6)

El mantenedor se confecciona con cuatro coronas en c b b c soldadas entre sí (Figs. 7, 8 y 9). La corona en b lleva sol-



Figs. 7, 8 y 9. Vistas del mantenedor destinado a resolver la ausencia de los a a

dado en su cara mesial un tubo dirigido a la línea media. A la corona de b, por su parte, también en mesial se le suelda un perno que, asimismo, se dirige hacia la línea media para enfrentarse con el tubo de

## PREVENCIÓN DE MALOCCLUSIONES: MANTENEDORES DE ESPACIO

b dentro del cual se aloja sin traba alguna. El frente del perno y del tubo están cubiertos por los pónicos de acrílico a y a.

Queda claro, pues, que el mantenedor no es una pieza entera, sino que está constituido por dos porciones: cba y abc, vinculados por perno y tubo.

A medida que se va produciendo el ensanche del hueso de la zona, las dos porciones se van separando y se crea así un diastema central (Fig. 13). El sistema mencionado es igualmente válido para ser utilizado en niños de hasta 4 años.

#### Ausencia de 4 piezas: ba ab

Se confecciona el mantenedor fijo con dos coronas en c y c y tramo con doble tubo telescópico sobre el cual se colocan los pónicos ba y ab (Figs. 10, 11, 12 y 13).

#### En niños mayores de 4 años

Podrán diseñarse aparatos removibles, pero recordando que:

- a) No llevará flancos en la zona vestibular para no interferir en el crecimiento óseo por aposición propio de esta zona.
- b) Deberán ser hendidos en la línea media para acompañar el crecimiento transversal. Para ello puede utilizarse un doble tubo telescópico o tornillo medio (Figs. 14, 15 y 16).

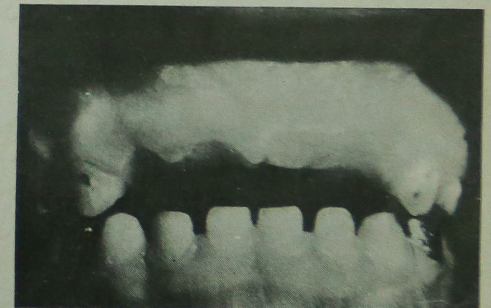
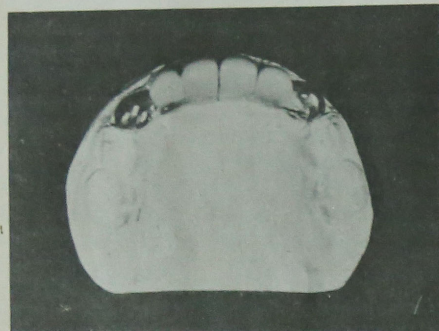
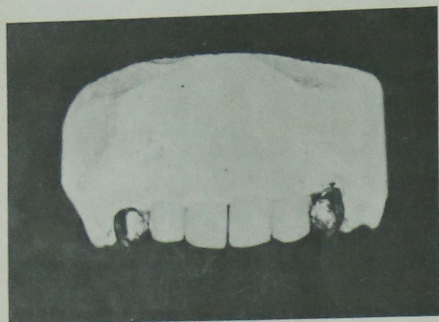


Fig. 10. Ausencia de los ba ab



Figs. 11 y 12. Mantenedor sobre modelos.  
Vistas anterior y posterior

Si los retenedores debieran apoyarse en los caninos temporarios, ellos se colocarán por mesial abrazándolos de mesial a distal para no incidir en la ya mencionada migración de los caninos temporarios y con el fin de facilitar la ubicación de los incisivos superiores permanentes.

En caso de que la prótesis requiera mayor retención, se podrán confeccionar las coronas en  $\overline{c}$   $\overline{d}$   $\overline{d}$  con traba vestibular, lo cual brinda un anclaje superior al de los retenedores simples (Fig. 17).

#### MANTENEDORES DE ESPACIO EN EL SECTOR LATERAL

De acuerdo con lo ya expresado acerca de la extrusión de los dientes antagonistas

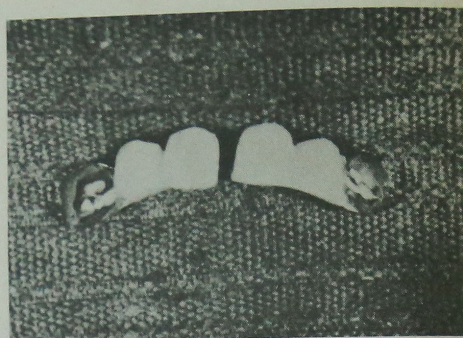


Fig. 13. Diastema producido en el mantenedor por acción del sistema telescópico

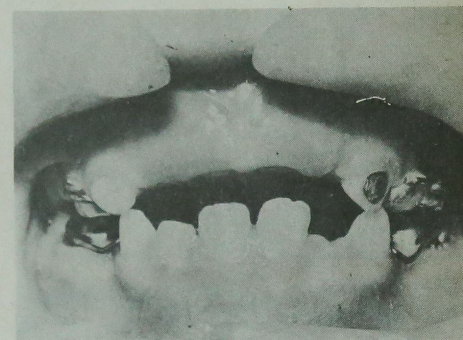


Fig. 14. Ausencia de ba lab

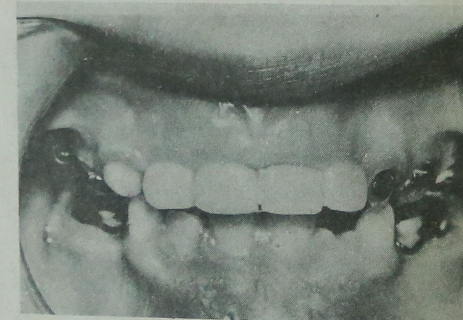


Fig. 15. Mantenedor de espacio removable para resolver la ausencia de ba lab

con posterioridad a la extracción de una pieza temporaria, debe señalarse que todos los mantenedores deberán construirse con su respectivo pónico. De esta manera el mantenedor garantizará el mantenimiento del espacio en sentido ánteroposterior y en sentido vertical.

#### Clasificación

##### a. Pérdida de un diente

*Ejemplo, caso 1:* Ausencia del  $\overline{d}$ .

Se coloca corona en  $\overline{e}$  que llevará soldado un tramo con su correspondiente pónico, terminando con un apoyo en  $\overline{c}$  (Figs. 18 y 19). Antes de tomar la impresión habrá que cerciorarse si el tallado ha creado el suficiente espacio interoclusal para evitar que la corona, una vez colocada, provoque un elevamiento de la oclusión.

*Ejemplo, caso 2:* Pérdida del  $\underline{e}$  cuando el  $\underline{d}$  aún no ha erupcionado.

El mantenedor se confecciona con una corona en  $\underline{d}$  con ansa y una guía intraalveolar para el  $\underline{d}$ . Convendrá colocar el mantenedor en la misma sesión en que se extraiga el  $\underline{e}$ , lo que facilitará la introducción de la guía intraalveolar en la brecha con el fin de evitar la mesialización e inclinación del  $\underline{d}$  cuando éste erupcione.

b. Pérdida de dos piezas de una hemiarcada y una pieza de la hemiarcada opuesta (Figs. 20 y 21).

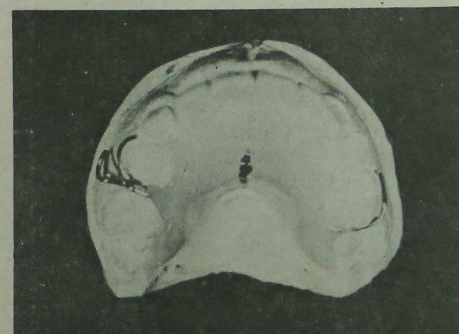


Fig. 16. El mismo mantenedor de la Fig. 15 visto por palatino

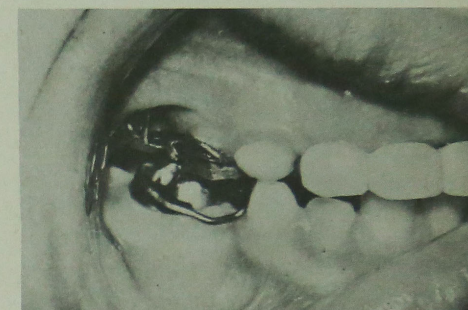

Fig. 17. En algunos casos el mantenedor de las Figs. 15 y 16 se ancla en coronas colocadas en los  $\underline{d}$   $\underline{d}$  cubiertos con coronas con traba vestibular para aumentar la retención

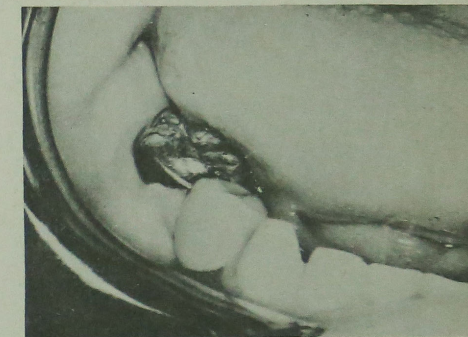


Fig. 18. Para reemplazar un  $\overline{d}$  ausente se construyó una corona en  $\overline{e}$ , pónico en  $\overline{d}$  y apoyo en  $\overline{c}$

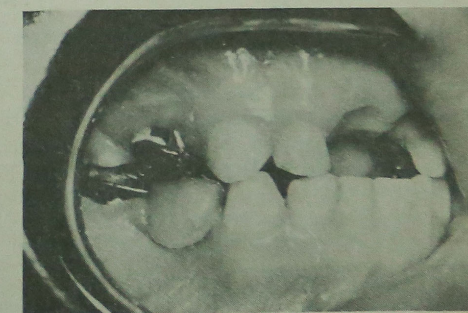


Fig. 19. El caso de la Fig. 18 en oclusión

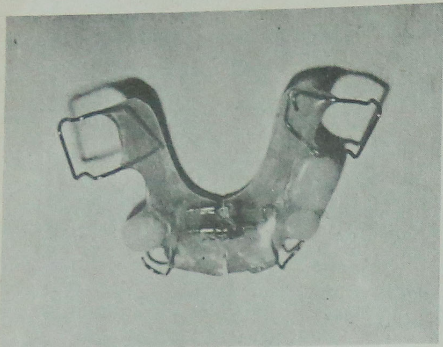


Fig. 20. Mantenedor removible para reemplazar dos piezas de un lado y una del otro

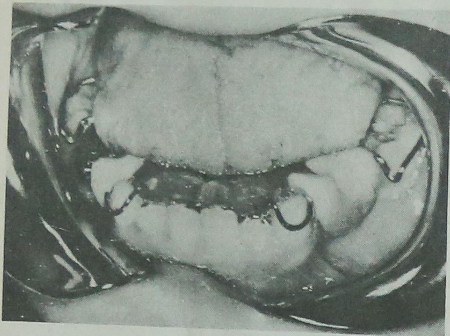


Fig. 21. El mismo mantenedor de la Fig. 20 colocado en la boca

c. Pérdida de dos piezas temporarias en una hemiarcada.

d. Pérdida de dos piezas temporarias en ambas hemiarcadas.

En los casos b, c y d habrá que confeccionar una prótesis contemplando los mismos requisitos señalados en la construcción de los aparatos para el sector anterior.

## RESUMEN

Las autoras analizan los criterios que han de tenerse en cuenta para diseñar

mantenedores de espacio. En ese sentido destacan que es importante conocer el crecimiento y desarrollo de los maxilares para que los aparatos una vez instalados no actúen como elementos perturbadores de su normal evolución.

Por último, frente a los diferentes casos de maxilares con ausencias dentarias, proponen su resolución mediante la utilización de variados tipos de mantenedores.

## SUMMARY

The authors analyse what has to be taking in account in order to design a space maintainer growth and development of the facial bones; its importance and the different solutions due to variations in the primary dentition losing is being analysed.

## BIBLIOGRAFIA

1. BERNIER, J.: "Medidas preventivas". Ed. Mundi, 1ª Ed., 1977, pág. 189.
2. GRABER, T. M.: "Ortodoncia". Ed. Mundi, Bs. As., pág. 47.
3. LUNDSTROM, A.: "Introducción a la Ortodoncia". Ed. Mundi, pág. 30.
4. MOYERS, R.: "Manual de Ortodoncia". Ed. Mundi, pág. 199.
5. ZIELINSKY, L.: "Oclusión y ortodoncia". Rev. Soc. Arg. Ort. N° 78, 1975.
6. ZIELINSKY, L.: "Crecimiento, desarrollo y maduración". Rev. Ateneo Arg. Odont. 16:1, enero-junio 1980.
7. PRELIASCO, A.; DOÑO, R.; ISHIKAWA, I. y ROSETTI, H.: "Mantenimiento de la longitud del arco luego de la pérdida prematura de dientes primarios". Rev. Asoc. Odont. Arg., agosto-setiembre 1969.
8. PRELIASCO, A.; DOÑO, R.; ISHIKAWA, I. y ROSETTI, H.: "Mantenimiento de la longitud del arco luego de la pérdida prematura de dientes primarios". Rev. Asoc. Odont. Arg., setiembre-octubre 1974.

Dirección de los autores:  
T. M. de Anchorena 1176  
(1425) Buenos Aires

# Quiste Odontogénico Queratinizado y Calcificado (Quiste de Gorlin), Tipo Periférico

Elías Romero de León  
José Luis Valdés Iruegas

## EXPLICACION DE UN CASO

Elías Romero de León:  
jefe del Departamento  
de Patología y Diagnóstico,  
secretario académico de la  
Facultad de Odontología  
de la Universidad  
Autónoma de Nuevo León,  
Monterrey, N.L. México

José Luis Valdés Iruegas:  
maestro de cirugía,  
secretario administrativo  
de la Facultad de  
Odontología de la  
Universidad Autónoma  
de Nuevo León,  
Monterrey, N.L. México

## INTRODUCCION

El quiste odontogénico queratinizado y calcificado es reconocido como una entidad patológica desde 1962, cuando Gorlin y colaboradores hacen una revisión de 11 casos<sup>1,3</sup>.

Han aparecido en la literatura opiniones en las que se considera esta lesión como una variante del ameloblastoma<sup>2,14</sup>, sin embargo el concepto actual es de clasificarla entre los quiste odontogénicos<sup>2</sup>.

El propósito de este artículo es explicar el caso de un paciente que presentaba un quiste odontogénico queratinizado y calcificado, tipo periférico en la encía de la región ánterosuperior (Fig. 1)

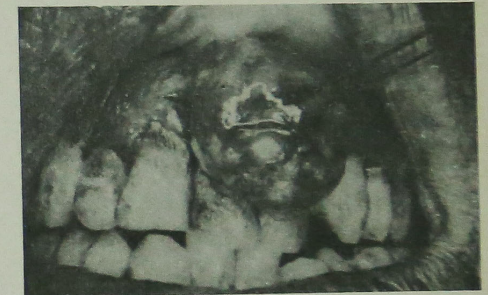


Fig 1. Aspecto clínico de la tumoración. Se observa además el desplazamiento de los incisivos central y lateral hacia el palatino. Nótese también los depósitos sobre los dientes

## EXPOSICION DE UN CASO

Paciente masculino de 63 años de edad que se presenta para una consulta con el doctor Valdés Iruegas, presentando una tumoración de aproximadamente 2 x 2 cm localizada y con amplia base de implantación en la encía correspondiente a los incisivos central y lateral del lado izquierdo, los cuales se encontraban desplazados hacia palatino.

La tumoración era redondeada, de consistencia firme y mostraba además, algu-

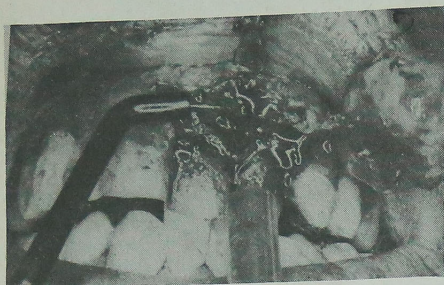


Fig. 2. La tumoración es eliminada con electrocauterio

nas ulceraciones pequeñas en la superficie; su tiempo de evolución era de tres años y su presencia causaba la deformación del labio superior. El cuidado de la cavidad bucal del paciente era deficiente y se encontraban numerosos factores irritativos locales, entre los que se destacaban placa dentobacteriana y depósitos calcificados sobre la superficie de los dientes (Fig. 1). El estado de salud general del paciente era satisfactorio. Con los diagnósticos clínicos de 1) granuloma piógeno o 2) fibroma odontogénico periférico, se elimina con electrocauterizante la tumoración (Fig. 2), siendo colocada en formol al 10% y enviada al Departamento de Patología de la Facultad de Odontología de la Universidad Autónoma de Nuevo León para su diagnóstico histopatológico.

### EXAMEN HISTOPATOLOGICO (Corte histológico N° 79-59)

El examen microscópico muestra una pieza redondeada de tejido blando constituida por un epitelio de superficie y tejido conectivo.

El epitelio es del tipo pavimentoso estratificado, cubierto por una capa delgada de paraqueratina, en algunas áreas, y en otras, por ortoqueratina.

El epitelio se encuentra interrumpido en algunas zonas, siendo sustituido por un

exudado fibrinoso. En algunas áreas el epitelio muestra proliferaciones en forma de cordones hacia el tejido conectivo tomando las células epiteliales una forma columnar con núcleos alejados de la membrana basal y recordando los ameloblastos (Figs. 3 y 4). En relación con esta proliferación epitelial se observan algunas células "fantasmas" (Fig. 5), así como un material eosinófilo interpretado como matriz dentinaria (Figs. 6 y 7), y en algunas áreas asociado a calcificaciones distróficas (Fig. 6).

**Diagnóstico histopatológico.** Quiste odontogénico queratinizado y calcificado (Quiste de Gorlin), tipo periférico o extraóseo.

El corte histológico fue enviado para su consulta al doctor William G. Shafer, jefe del Departamento de Patología Oral de la Universidad de Indiana, siendo su respuesta la siguiente: "I feel that this a peripheral Gorlin Cyst. There are good «ghost cells» in the lesion"; lo cual apoya nuestro diagnóstico original.

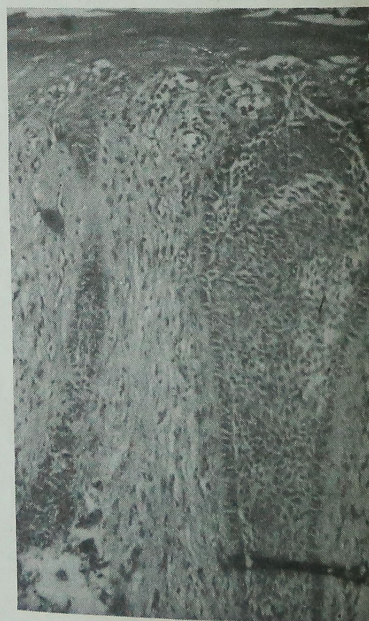

Fig. 3. Se observa la proliferación del epitelio hacia el tejido conectivo. Las células del estrato basal toman una forma que recuerda los ameloblastos

### DISCUSION

El quiste de Gorlin es una lesión poco frecuente, que representa aproximadamente el 2% de todos los quistes y tumores odontogénicos<sup>1</sup>.

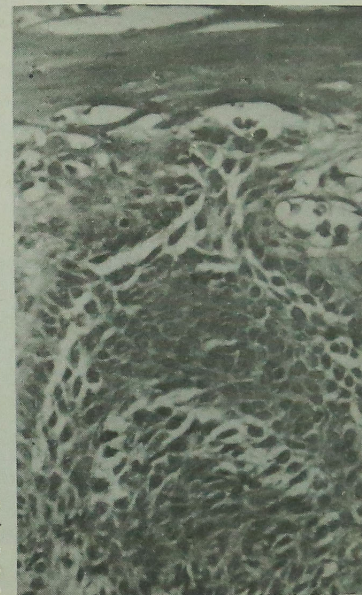


Fig. 4. Una vista de mayor aumento de la Fig. 3

### PATOGENIA

Freedman y colaboradores sugieren que el quiste odontogénico queratinizado y calcificado se origina a partir de la proliferación neoplásica de ameloblastos bien diferenciado, lo que forma una masa con un componente quístico calcificado<sup>3</sup>. Tomando en cuenta la misma consideración, Bhaskar, en 1965, lo denominó ameloblastoma queratinizado<sup>14</sup>.

### MANIFESTACIONES CLINICAS

El quiste de Gorlin generalmente se presenta como un aumento de volumen de los

### QUISTE ODONTOGENICO QUERATINIZADO Y CALCIFICADO (QUISTE DE GORLIN), TIPO PERIFERICO

maxilares de crecimiento lento y no doloroso, causando expansión de las corticales. El síntoma doloroso está presente sólo si el quiste se infecta secundariamente<sup>1</sup>. En el diagnóstico diferencial clínico y radiográfico debemos considerar las siguientes lesiones:

1. Lesión ósea de tipo inflamatorio.
2. Quiste residual.
3. Quiste dentígero.
4. Ameloblastoma periférico.
5. Odontoma complejo y compuesto.
6. Tumor epitelial odontogénico calcificante (tumor de Pindborg).
7. Fibroma osificante o cementificante.
8. Tumor edematoso odontogénico.
9. Odontoma ameloblástico.
10. Granuloma periférico de células gigantes.
11. Fibrodentinoma ameloblástico.
12. Hamartoma gingival odontogénico.

### EDAD

El quiste de Gorlin se presenta a cualquier edad, tanto en niños, adultos o ancianos, sin embargo la mayoría se diagnostica en la 2ª o 3ª década de la vida<sup>1</sup>. Freedman y colaboradores en el estudio de 70 casos informan de una edad promedio de 38,4 años<sup>3</sup>.

### SEXO

En la literatura se explica que el quiste queratinizado y calcificado afecta por igual a pacientes del sexo femenino como a los del sexo masculino.

Altini y colaboradores comentan acerca de 73 casos revisados; 65 de la literatura por ellos revisada y 8 propios, que 36 eran mujeres, 33 hombres y en 4 casos el sexo no se mencionaba en la hoja clínica<sup>1</sup>.



## LOCALIZACION

Shafer y colaboradores mencionan que el 70% de los casos son intraóseos y el 30% se localiza periféricamente en la encía (Fig. 1) sin afectar el hueso o bien causando una eroción superficial<sup>2</sup>. Tanto el maxilar inferior como el superior se ven afectados por igual<sup>1,3</sup>.

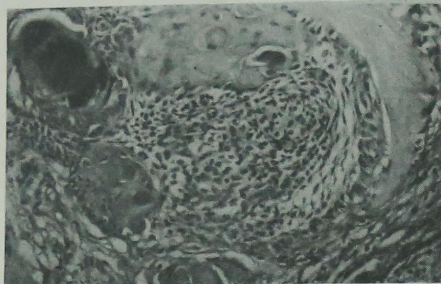


Fig. 5. Células "fantasmas" asociadas a la proliferación de células epiteliales

## EXAMEN RADIOGRAFICO

Radiográficamente se presenta como un área radiolúcida que puede ser bien o mal definida, unilocular o multilocular<sup>3</sup>, observándose también pequeñas áreas radiopacas, que en algunos casos pueden ocupar una área importante de la lesión. La porción radicular de piezas dentales vecinas a la lesión pueden mostrar reabsorción externa<sup>1,3</sup>.

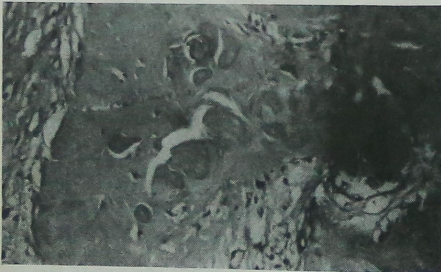

Fig. 6. Calcificaciones se observan en relación con un material eosinófilo, interpretado como matriz dentinaria

El tamaño promedio es de 3 cms., aunque puede variar entre 1 y 8 cms.

## HISTOPATOLOGIA

La lesión puede consistir en un quiste único grande o numerosos pequeños quistes. El epitelio quístico muestra una bien definida capa basal de células columnares (Figs. 3, 4 y 5). Se observan también células "fantasmas", que pueden estar en el epitelio quístico o en la cápsula fibrosa y deben considerarse como restos celulares no vitales que pueden presentar queratinización y calcificación distrófica<sup>12</sup> (Figs. 5, 6 y 7).

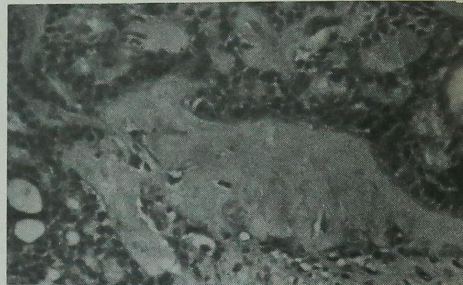


Fig. 7. Material eosinófilo que semeja dentina se observa en relación con las células epiteliales

La dentina displásica puede ser depositada junto a las células del estrato basal del epitelio o en la pared de tejido conectivo (Figs. 5, 6 y 7).

El mismo tipo de queratinización y calcificación en el quiste de Gorlin ha sido descrito en el craneofaringioma y pilomatricoma (epitelioma cutáneo de Malherbe)<sup>1,3</sup>.

Histológicamente se ha expuesto la asociación del quiste de Gorlin con áreas que parecen ser ameloblastomas<sup>3</sup>, odontameloblastomas, fibrodontoma ameloblástico<sup>1</sup>, odontoma complejo<sup>4</sup> o compuesto<sup>13</sup>.

Existe la descripción de una variante rara del quiste de Gorlin, en donde la melarina es observada en el epitelio quístico<sup>2,3,9</sup>.

## TRATAMIENTO

El tratamiento del quiste de Gorlin es la enucleación y, por lo general, no recidiva. Se deberá tener mayor cuidado en el acto quirúrgico si el quiste se encuentra asociado a cualquier otro tumor odontogénico; de esto se desprende que el examen histopatológico debe ser bien interpretado<sup>1</sup>.

Freedman y colaboradores informan que de 70 casos revisados, sólo uno recidivó a los 2 años después de ser extirpado quirúrgicamente<sup>3</sup>.

## BIBLIOGRAFIA

1. ALTINI M., and FARMAN A.G.: The Calcifying Odontogenic Cyst. *Oral Surg.* 40:751, 1975.
2. SHAFER W. G., HINE M. K. and LEVY B. M.: A Textbook of Oral Pathology, Ed. 3, Philadelphia, 1974, W. B. Saunders Co., P. 249.
3. FREEDMAN P. D., LUMERMAN H. and GEE J. K.: Calcifying Odontogenic Cyst. A review and analysis of seventy cases. *Oral Surg.* 40:93-106, 1975.
4. ANNEROTH G. and NORDENARM A.: Calcifying Odontogenic Cyst. *Oral Surg.* 39:794-801, 1975.
5. SAUK Jr. J. J.: Calcifying and Keratinizing Odontogenic Cyst. *J. Oral Surg.* 30:893-897, 1972.
6. RUSSELL J. G., and CORKERY P. F.: Calcifying Odontogenic Cyst. *Oral Surg.* 29:877-879, 1970.
7. CHAVES E., and PESSOA J.: The Calcifying Odontogenic Cyst. *Oral Surg.* 25:849-855, 1968.
8. SMITH J. F., and BLANKENSHIP J.: The Calcifying Odontogenic Cyst; Report of a case. *Oral Surg.* 20:624-631, 1965.
9. ABRAMS A. M., and HOWELL F. V.: The Calcifying Odontogenic Cyst. *Oral Surg.* 25:594-606, 1968.
10. KOMINYA Y., SUSAN A., KAWACHI H., YAMAMURA T., EDA S., and KAWACHI T.: Calcifying Odontogenic Cyst. *Oral Surg.* 27:90-94, 1969.
11. JONES J. H., PATH M. C., Mc GOWMAN D. A. and GORMAN J. M.: Calcifying Epithelial Odontogenic and Keratinizing Odontogenic Tumors. *Oral Surg.* 25:465-469, 1968.
12. CHEN S. and MILLER A. S.: Ultrastructure of the Keratinizing and Calcifying Odontogenic Cyst. *Oral Surg.* 39:769-780, 1975.
13. FEJERSKOV O., and KROGH J.: The Calcifying Ghost Cell Odontogenic Tumor or The Calcifying Odontogenic Cyst. *J. Oral Pathol.* 1:273-287, 1972.
14. BHASKAR S. N.: Oral Surgery and Oral Pathology Conference No 13, Walter Reed Army Medical Center, *Oral Surg.* 19:796-807, 1965.
15. CHAVES E., ARNAUD A. C. and OLIVEIRA A. M.: Calcifying Epithelial Odontogenic Cyst. *Oral Surg.* 34:434-436, 1972.
16. GORLIN R. J., PINDBORG J. J., REDMAN R. S., WILLIAMSON J. J. and HANSEN L. S.: The Calcifying Odontogenic Cyst: A New Entity and Possible analogue of the Cutaneous Calcifying Epithelioma of Malherbe. *Cancer* 17:723-729, 1964.
17. ROMERO DE LEON E., GARZA DAVILA F., LOPEZ GARZA S.: Quiste Odontogénico Queratinizado y Calcificado (Quiste de Gorlin). *Revista de la A.D.M.* Vol. XXXVI, No 1, Enero-Febrero, 1979.

Dirección de los autores:  
Silao y Salvatierra  
Monterrey, N. L., México

## RESUMEN

Se explica el caso de un quiste odontogénico queratinizado y calcificado, periférico considerándose la patogenia, aspectos clínicos, radiográficos e histopatológicos, así como su tratamiento.

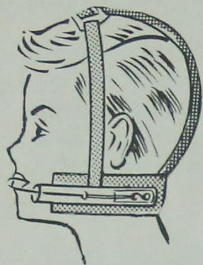
## SUMMARY

A case of calcifying and keratinizing odontogenic cyst. Diagnosis, classification and therapy of the cyst is explained by the authors.

## NOTA

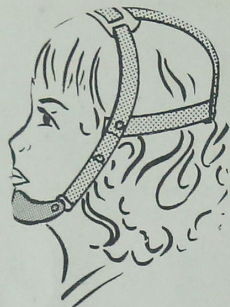
Queremos expresar nuestro agradecimiento al doctor William G. Shafer por sus comentarios acerca de los diagnósticos sobre el caso.

Al doctor Francisco Hernández Batres, patólogo del Hospital Universitario, por haber obtenido las microfotografías de la laminilla histológica original. A los doctores Alfonso Paniagua y Alejandro Morales, por la preparación del material fotográfico clínico, y a las señoritas Myriam González Betancourt y Marina Irelia López R., secretarias de la Facultad de Odontología (U.A.N.L.), por mecanografiar el manuscrito original.



744-222  
APOYO PARA  
HORIZONTAL PULL  
CON TUBO  
PLASTICO

744-707-709  
APOYO CABEZA DE  
TRACCION ALTA  
(HIGA PULL)



744-712  
APOYO DE CABEZA  
CON TRACCION  
HORIZONTAL  
VARIABLE



## TECNICA ADHESIVA DIRECTA (Cementado directo)

BRACKETS - 0,18 × 0,22 - 0,22 × 0,28  
TUBOS RECTANGULARES - TUBOS DOBLES  
BOTONES Y BRACKETS PLASTICOS  
CON REFUERZO DE METAL.  
TUBOS TRIPLES - DOBLES RECTANGULARES  
CON AGARRE PARA GOMAS  
(Técnica Ricketts).

PINZA PARA COLOCACION EXACTA  
DEL BRACKETS SOBRE EL DIENTE.  
ALICATE CORTE LIGADURA  
PUNTAS CARBURO TUNGSTENO  
DE CORTE DISTAL CON  
DISPOSITIVO SUJETADOR

## Formación y Práctica Preventiva en el Postgrado

UNA EXPERIENCIA SOBRE  
CAMBIO DE ACTITUD

MARTA GOLDIN  
DIANA KAPLAN  
RAQUEL KIRZNER  
ALBERTO VALENTE\*

EN EL PRESENTE ARTICULO SE DESCRIBE  
UNA EXPERIENCIA EN MATERIA DE FOR-  
MACION PREVENTIVA REALIZADA EN EL  
POSTGRADO MEDIANTE SEMINARIOS CON  
SUS CORRESPONDIENTES EVALUACIONES.

Este trabajo fue realizado con un grupo de profesionales cursantes del tercer año del Curso Básico de Ortopedia con práctica sobre pacientes, que se dicta en el Ateneo Argentino de Odontología. El objetivo fue intentar que los profesionales que no lo hicieran, adopten técnicas preventivas en los pacientes que atienden en la clínica del Curso.

Se partió de la hipótesis de que el estímulo del aprendizaje produce cambios significativos en la conducta del receptor, en este caso los cursantes. Esos cambios pueden darse tanto en el área cognitiva, como en la psicomotora y afectiva.

La experiencia se centró fundamentalmente en el área cognitiva buscando el desarrollo de conocimientos.

Considerando que un seminario implica una intención educativa de participación deliberada, se efectuaron dos sesiones de sesenta minutos cada una. Los contenidos se refirieron a aspectos preventivos describiendo la relación agente-huésped-ambiente. Características de la placa bacteriana. Etiología de la caries y sus distintos

tipos. Flúor, diferentes formas de aplicación, acción local y su relación con su concentración, Ph y tiempo de exposición. Placa bacteriana y gingivitis y su interacción con la aparatología ortodóncica. Dieta y caries. Elementos para reducir placa bacteriana: enseñanza de cepillado.

Para evaluar si hubo cambios en el área cognitiva, en el sentido de incorporar o desarrollar conocimientos, se tomó un test estructurado de respuestas múltiples minutos antes de comenzar a desarrollar la primera sesión de seminario, y se volvió a repetir el mismo test al finalizar la segunda sesión.

Se intentó, además, verificar si concomitante con el cambio en el nivel cognitivo, se había obtenido cambio en el área afectiva, demostrada indirectamente por la incorporación y aplicación, o no, de técnicas preventivas en cuanto a los pacientes que atendían en técnica de cepillado, fundamentalmente.

El indicador utilizado para evaluar este aspecto fue el siguiente: se tomó una muestra representativa de pacientes de la clínica de ortopedia —al azar sistemático—, a quienes se les tomó índice de placa bacteriana antes y después de la experiencia. El índice se calculó de la siguiente

\* Actuó como asesor por la  
Secretaría de Educación  
para la Salud de la C.O.R.A.

manera: se topicaron con solución revelante las superficies vestibulares y linguales de los doce dientes anteriores, obteniéndose de esta manera veinticuatro superficies.

El índice se obtuvo colocando en el numerador la cantidad de caras con placa por 100, y en el denominador la cantidad de caras examinadas, es decir 24. Esa división arrojaba el porcentaje correspondiente.

## RESULTADOS

Respecto del test de conocimientos, el promedio del pretest fue de 36% y el promedio del posttest del 67%, lo que significa un aumento porcentual absoluto de 31% (Gráfico 1).

Si se toma el conocimiento inicial de 36% como 0%, el aumento porcentual relativo es de 86% (Gráfico 2).

En cuanto al índice de placa bacteriana inicial que se tomó antes de realizar los seminarios, fue de 84% de promedio; el primer posttest de placa realizado a la semana de terminar el seminario, fue del 77%, y el segundo posttest de placa a los 15 días del anterior fue del 72%.

Hubo diferencia entre el pretest y el primer posttest de 7% en disminución, y el pretest respecto del segundo, de 12%. Por lo tanto, la disminución de placa entre el primero y el segundo posttest fue de 5% (Gráfico 3).

Si se toma el pretest como 100% de placa, la disminución en términos porcentuales relativos es de un 8% y 14% para el primer posttest y segundo, respectivamente. (Gráfico 4).

## Análisis estadístico:

La diferencia de aumento de conocimiento entre el pretest y posttest de conocimiento es altamente significativa, por lo que se rechaza la hipótesis nula. Es decir,

que el error que se está dispuesto a cometer en afirmar que el resultado fue favorable cuando en realidad no lo fue, es menor al 1%. Para un "t" de 26 g.l. para un error  $\alpha = a$  0,01 es de 2,78, y el resultado del test fue de un "t" = 759. 7.59 > 2.78.

En el test de placa hay diferencias significativas entre el pretest y primero y segundo posttest. No hay diferencias significativas entre el primero y segundo posttest, por lo que puede inferirse, en este caso, que la diferencia obtenida pudo deberse al azar.

Para un "t" de 11 g.l. para un error  $\alpha = a$  0,01 es de 3,10.

Pretest vs. 1er. posttest "t" = 3,64 > 3,10

Pretest vs. 2do. posttest "t" = 3,15 > 3,10

1er. posttest vs. 2do. "t" = 2,17 < 3,10

## CONCLUSIONES

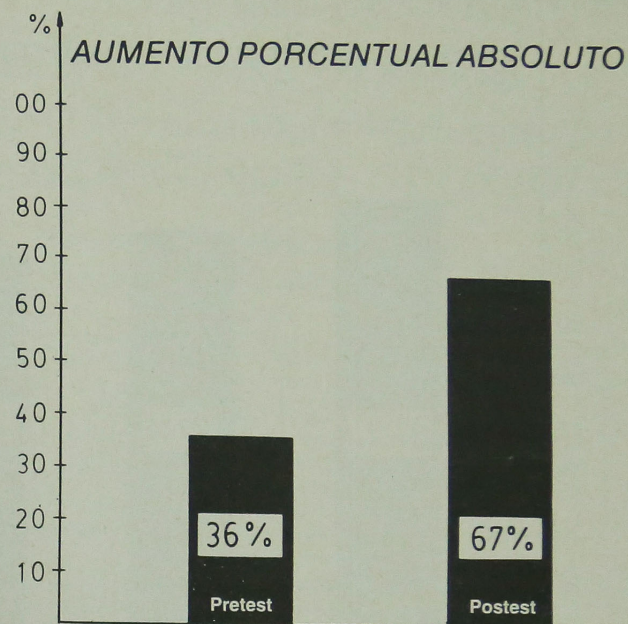
1) El aumento de conocimientos no fue suficiente como para producir cambios de actitud, sobre todo teniendo en cuenta que el índice de placa pudo haber disminuido, no por el cambio de actitud de los profesionales que recibieron el estímulo de los seminarios sino por la actuación de los encuestadores, que pudieron generar "per se" motivación hacia el cepillado en los pacientes testados.

2) En una futura experiencia deberán elaborarse otros indicadores para evaluar lo ocurrido. Uno de ellos podría ser el porcentaje de pacientes derivados a la Clínica de Odontopediatría para la enseñanza de cepillado antes y después de que los colegas reciban el estímulo del aprendizaje.

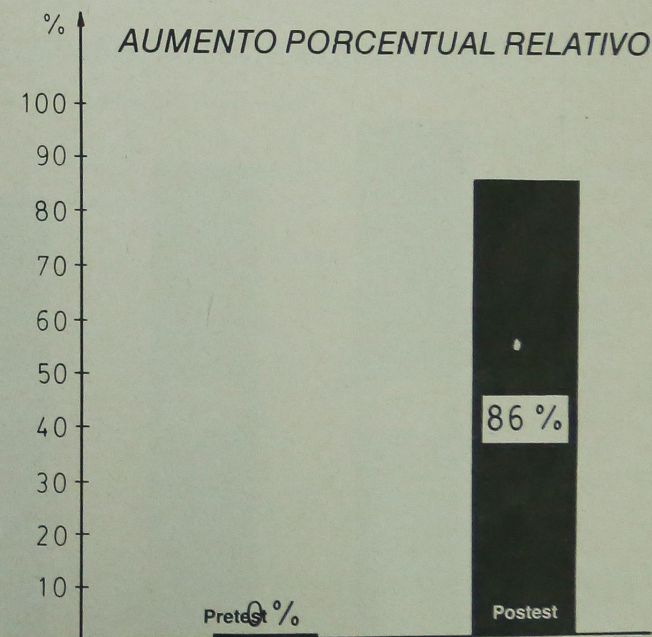
3) Si se parte de la premisa de que la enseñanza de cepillado debe transformarse en una **prestación odontológica** más, además del trabajo en el área cognitiva, habrá que implantar prácticas concretas sobre pacientes.

## SUMMARY

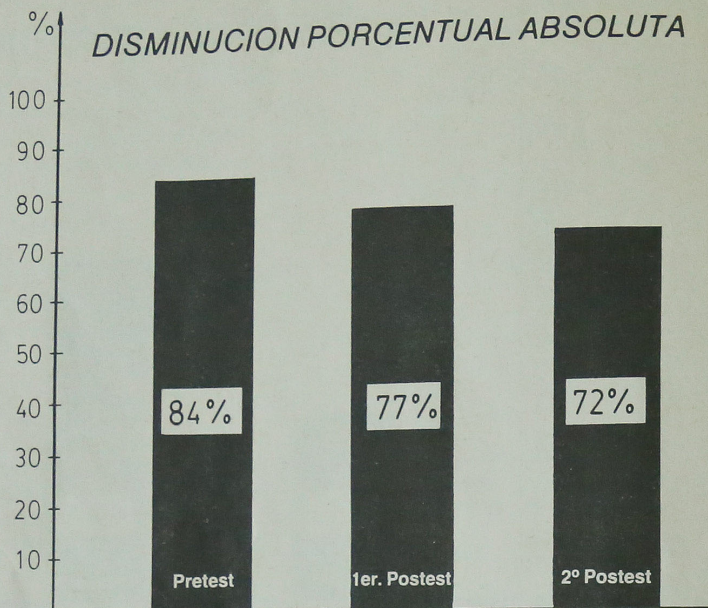
Preventive dentistry lectures and its evaluations in post-degrees students is being describe in these study.



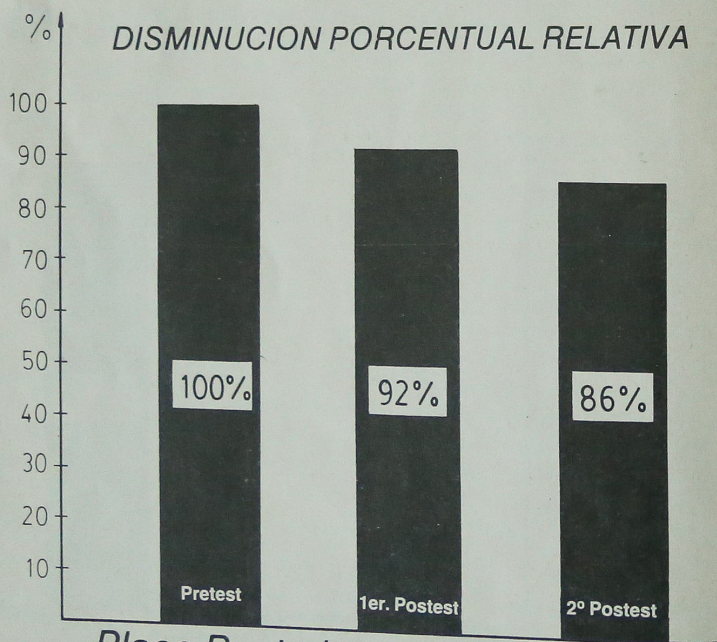
Conocimientos (Gráfico 1)



Conocimientos (Gráfico 2)



Placa Bacteriana (Gráfico 3)



Placa Bacteriana (Gráfico 4)

# PRIMER CONGRESO INTERDISCIPLINARIO EN ODONTOLOGIA

Encuentro Internacional Organizado por el  
ATENELO ARGENTINO DE ODONTOLOGIA

Buenos Aires, desde el 13 al 16  
de setiembre del año en curso

	CUOTAS DE INSCRIPCION		CURSOS		
	Hasta el 30 \$ S1	Después 30 \$ S1	1 curso	2 cursos	3 cursos
Socios Ateneo	\$ 600.000	\$ 720.000	\$ 300.000	\$ 540.000	\$ 765.000
Afíl. CORA	\$ 750.000	\$ 900.000	\$ 350.000	\$ 630.000	\$ 895.000
Odont. Extranj.	\$ 550.000	\$ 1.100.000	\$ 400.000	\$ 760.000	\$ 1.020.000
Estudiantes	\$ 200.000	\$ 250.000			

Cheques o giros a: Ateneo Argentino de Odontología, no a la orden.  
Inscripción e informes: M. T. de Anchorena 1176, Buenos Aires (1425).  
Teléfonos 821-7349 y 0394.

Cortar por la línea de puntos

..... de ..... de 1981

Sres.

Ateneo Argentino de Odontología:

A efectos de inscribirme en el PRIMER CONGRESO INTERDISCIPLINARIO EN ODONTOLOGIA, acompaño a la presente cheque - giro por valor de ..... y mis datos personales:  
APELLIDO ..... NOMBRES .....  
calle ..... N° ..... ciudad ..... Cód. post. ....  
país ..... teléfono ..... Socio de .....

Me inscribo, además, en curso Cirugía ,

Odontopediatría , Ortodoncia


Salúdoles muy atentamente.

.....  
Firma

## TODO LO QUE USTED SIEMPRE QUISO DECIR Y ESCUCHAR

## DOCTOR BRUCE N. EPKER

Nació en Toledo, Ohio, el 29 de abril de 1939. Se graduó en odontología en la Escuela Dental de Detroit en 1965, obtuvo el grado de M.S.D. en la Universidad de Pittsburg (1965-66), y el de Ph.D. en la Universidad de Texas (1969-73). Realizó la residencia de cirugía bucal y máxilo-facial en el Henry Ford Hospital, Detroit, Michigan (1966-68). En el mismo hospital fue investigador asistente en el Laboratorio de Investigación Ortopédica (1963-68). En la Universidad de Texas fue profesor del Departamento de Cirugía desde 1968 hasta 1975. Actualmente es director de la Sección de Cirugía Bucal y Máxilo-Facial del John Peter Smith Hospital, Fort Worth, Texas, desde 1969, y director del Centro para Corrección de Deformidades Dentofaciales del mismo hospital desde 1972. Ha publicado 70 trabajos científicos y 36 de investigación. Es autor de cuatro libros de texto, el último de los cuales, aparecido en 1980 y editado por la C. V. Mosby Co., resume su línea de trabajo: "Deformidades dentofaciales, Corrección quirúrgico-ortodóncica".



Doctor  
Bruce N. Epker

### CURSO DEL DOCTOR BRUCE N. EPKER

11 y 12 de setiembre de 1981, de 9 a 12 y de 15 a 18, traducción simultánea, total: 12 horas.

*CORRECCION QUIRURGICO-ORTODONCICA DE LAS DEFORMACIONES DENTOFACIALES:  
DECISIONES EN EL PLAN DE TRATAMIENTO*

#### I. FACTORES QUE INFLUYEN EN LA DECISION DEL PLAN DE TRATAMIENTO:

- |   |   |
|---|---|
| A. Estéticos.   | B. Cirugía del modelo:<br>Qué tipo de articulador usar. |
| C. Predicción cefalométrica:<br>- Quirúrgica.<br>- Ortodóncica. | D. Estabilización.                                      |

#### II. PAUTAS EN CIRUGIA Y ORTODONCIA:

- |  |   |
|--|---|
| A. Retrognatismo mandibular.           | B. Prognatismo mandibular (Progenie).     |
| C. Retrognatismo del maxilar superior. | D. Aumento vertical del maxilar superior. |
| E. Mordida abierta.                    | F. Asimetrías faciales.                   |

#### III. RETROGNATISMO MANDIBULAR:

- |   |                                      |
|---|--------------------------------------|
| A. Elección del procedimiento quirúrgico. | B. Secuencia ortodóncico-quirúrgica. |
| C. Actualización sobre estabilización.    | D. Actualización sobre recidiva.     |

#### IV. PROGNATISMO MANDIBULAR (PROGENIE):

- |   |   |
|---|---|
| A. Osteotomía del cuerpo de la mandíbula. | B. Osteotomía de la rama ascendente: extraoral - intraoral. |
| C. Osteotomía sagital.                    | D. Resultados del tratamiento: evaluación.                  |

#### V. DEFICIENCIA DEL MAXILAR SUPERIOR:

- |                                   |                              |
|-----------------------------------|------------------------------|
| A. Localización de la osteotomía. | B. Uso de injertos de hueso. |
| C. Tipo de estabilización.        |                              |

#### VI. RAZONES PARA OPERAR EN AMBOS MAXILARES EN LAS DEFORMACIONES ANTEROPOSTERIORES

- |                         |                                  |
|-------------------------|----------------------------------|
| A. Asimetrías.          | B. Grandes discrepancias.        |
| C. Pacientes fisurados. | D. Mordida abierta en clase III. |

#### VII. QUE HACER CON LA MANDIBULA EN LA REPOSICION SUPERIOR DEL MAXILAR SUPERIOR:

- |                                 |                                      |
|---------------------------------|--------------------------------------|
| A. Nada, excepto autorrotación. | B. Genioplastia.                     |
| C. Avance mandibular.           | D. Avance mandibular y genioplastia. |
| E. Genioplastia reductora.      | F. Retrusión mandibular.             |

#### VIII. EL PACIENTE-PROBLEMA:

- |   |                             |
|---|-----------------------------|
| A. Qué hacer con el paciente en el cual el tratamiento ortodóncico no ha corregido la deformidad. | B. Derivación de pacientes. |
|---|-----------------------------|

#### IX. COMPLICACIONES Y COMO EVITARLAS.

#### X. AVANCE QUIRURGICO DE LA CARA MEDIA.

MARTES 15

##### MESAS DELIBERATIVAS:

Interacción disciplinaria en el tratamiento integral del adolescente.

##### CONFERENCIA:

Predicción de resultados en Cirugía y Ortodoncia.

Dr. BRUCE EPKER

##### MESAS DE ACTUALIZACION:

Tratamiento odontológico en pacientes con afecciones clínicas generales.

Actualización en farmacología clínica.

Atención odontológica de la embarazada.

Prevención de caries y enfermedades periodontales.

##### PANEL:

Formación de Post-Grado.

MIERCOLES 16

##### MESAS DELIBERATIVAS:

Interacción disciplinaria en el tratamiento integral del adulto.

Integración Ortodóncica, Quirúrgica y Odontopediátrica en el tratamiento de la oclusión.

##### CONFERENCIA:

Investigación del fluor en odontopediatría.

Dr. STEPHEN WEI

##### MESAS DE ACTUALIZACION:

Asociación Americana para el estudio y tratamiento de las Disgnacias:

Necesidad, oportunidad y objetivos del tratamiento de las disgnacias.

##### PANEL:

Problemática del ejercicio profesional.

##### MESAS CLINICAS:

Odontopediatría.

Ortodoncia.

Quirúrgico Ortodóncica.

## SESIONES DEL CONGRESO EN EL CENTRO DE CONFERENCIAS "GRAL. SAN MARTIN"

LUNES 14

##### MESAS DELIBERATIVAS:

Interacción disciplinaria en el tratamiento integral del niño.

Interacción disciplinaria en el tratamiento del envejecimiento de la oclusión y del individuo.

##### CONFERENCIA:

Control a distancia de los tratamientos de ortodoncia.

Dr. H. T. PERRY

##### MESAS DE ACTUALIZACION:

Métodos radiológicos de diagnóstico.

Nuevos materiales en odontología.

Responsabilidad del odontólogo como agente de salud ante el cáncer bucal.

##### PANEL:

Integración odontológica en los planes de salud.


##### MESAS CLINICAS:

Consultas clínicas en equipo.

Temas controversiales en ortodoncia.

## DOCTOR HAROLD T. PERRY

Nació en Bismarck, North Dakota, el 26 de enero de 1926. Graduado en odontología en la Northwestern University (1948-52); obtuvo el grado de M.S.D. en Ortodoncia (1954) y el Ph. D. en Neurofisiología (1961) en la misma Universidad, donde realizó su carrera docente desde 1954, siendo designado profesor y jefe del Departamento de Ortodoncia en setiembre de 1967. Es miembro honorario de la Asociación de Ortodoncia del Distrito Federal de México, de la South African Society of Orthodontics, de la Eastman Orthodontics Alumni Society y de la Sociedad Paulista de Ortodoncia. Es autor de más de 100 trabajos sobre la especialidad, varios de ellos sobre su principal línea de trabajo: investigación acerca del desarrollo craneofacial.



Doctor  
Harold T. Perry

### CURSO DEL Doctor HAROLD T. PERRY

17, 18 y 19 de setiembre, de 9 a 13.  
traducción simultánea, total: 12 horas

#### ESTUDIOS A LARGO TERMINO DE LOS RESULTADOS DE TRATAMIENTO

- Importancia de una comprobación longitudinal de los planes de tratamiento.
- Incidencia del tratamiento ortodóncico en el carácter evolutivo de la oclusión.
- Los detalles aparatológicos y de técnica y su incidencia en la oclusión.
- Diagnóstico del estado funcional de la articulación témporo-mandibular.

#### TRATAMIENTO DE MALOCLUSIONES ANTEROPSTERIORES

- Clase I: Los problemas del espacio y la evaluación del arco.
- La distoclusión y el criterio aparatológico para resolverla.
- Progenies y criterio para resolverla por vía quirúrgico-ortodóncica combinadas en virtud de los resultados a largo plazo.

#### PROBLEMAS DE A. T. M.


- Preexistentes al tratamiento.
- Resultantes del tratamiento.

#### TECNICA DE CEMENTADO DE BRACKETS AL ESMALTE DENTARIO

- Técnica personal por el método indirecto.
- Condicionamientos para su utilización.
- Indicaciones y contraindicaciones.

## DOCTOR STEPHEN HON YIN WEI

Nació en Shanghai, China, el 17 de setiembre de 1937. Recibió su título de odontólogo en la Universidad de Adelaide, Australia, donde prosiguió su doctorado, obtenido en 1965. Su carrera continúa en los Estados Unidos, donde recibe los títulos: en 1967, especialista en histología de la Universidad de Illinois y el de doctor Dental Science, máximo título profesional otorgado en ese país, en junio de 1970, en la Universidad de Iowa. Actualmente ejerce la titularidad de la Cátedra de Odontopediatría y jefe del Departamento para estudios de Posgrado, en la Universidad de Iowa. Es miembro consultor del Veterans Administration Hospital (Iowa City) y de numerosas entidades científicas. Es editor en jefe del "Journal of the American Academy of Pedodontics"; ha publicado más de 70 trabajos en libros y revistas, europeas y asiáticas.



Doctor  
Stephen Wei

### CURSO DEL Doctor STEPHEN WEI

Setiembre 17, 18 y 19, de 15 a 19.  
traducción simultánea, total: 12 horas

#### SESION I

##### NUTRICION, DIETA Y ODONTOLOGIA PREVENTIVA

- Actualización de la nutrición en pediatría y su relación con la prevención odontológica.
- Tratamiento de caries en infantes.
- Actualización en la investigación de las propiedades cariogénicas de los alimentos y las golosinas.
- Sus implicaciones clínicas y su uso en dietas aconsejables.
- Métodos para conseguir un activo programa de control de placa bacteriana.
- Diferentes técnicas de cepillado en niños y el uso del hilo dental.
- Uso de los test de actividad de caries.

#### SESION II

##### FLUOR: SU USO EN ODONTOLOGIA

- Pro y contra de la fluorización de las aguas: objetivos comunes. Mitos e inconvenientes.
- Técnica de la terapéutica con flúor. Selección de los tópicos más eficaces. Recomendación sobre el uso de pastillas y buches suplementarios.
- Últimas investigaciones en el uso de flúor en odontopediatría.
- Resinas y barnices conteniendo flúor. Su uso.
- Nuevos materiales de restauración con contenido de flúor.

#### SESION III

##### ULTIMAS INVESTIGACIONES EN TECNICAS DE PREVENCION - USO DE COMPOSITE

- En dientes anteriores.
- Uso de selladores en puntos y fisuras. Sus ventajas e inconvenientes. Selección de los casos y su técnica.
- Técnica de restauración con el uso de grabado ácido en dientes con importantes hipoplasias de esmalte.
- Endodoncia preventiva.

### ACTUALIZACIONES EN CIRUGIA BUCAL

**William B. Irby** y la colaboración de 17 especialistas médicos y cirujanos bucales de EE.UU.

Compilación puesta al día de una variedad de temas aplicados a la práctica moderna de la cirugía bucal y máxilofacial. Descubrimientos en la investigación, el manejo del paciente con problemas neurológicos, el manejo de los tejidos blandos y el estudio del dolor facial, se incluyen en algunas secciones de este libro, que no sólo interesará al cirujano bucal sino también al odontólogo general.

### ACTUALIZACIONES EN ODONTOLOGIA

**Henry M. Goldman, H. William Gilmore, William B. Irby y Ralph E. McDonald**

El propósito de esta obra es presentar la información más actualizada en áreas de interés clínico inmediato. Equilibrando sólidas bases biológicas con técnicas y procedimientos prácticos, los odontólogos pueden ofrecer a sus pacientes la más alta calidad de atención. Este libro dividido en tres secciones trata sobre Medicina bucal, Odontología restauradora y Odontopediatría. Cada autor ha basado su selección en lo oportuno y útil, llevando así al odontólogo información para permitirle aplicar en su práctica conceptos y técnicas actuales.

### PRACTICA ENDODONTICA

**Louis I. Grossman**

Traducción de la 9ª edición en inglés.

Endodoncia, rama de la odontología que trata del diagnóstico y tratamiento de las enfermedades de la pulpa y del tejido periapical que resulte compatible con una buena salud. La técnica del tratamiento endodóntico consiste en una serie de procedimientos cuyo éxito o fracaso resultará de la atención o cuidado prestado a cada uno de los procedimientos.

DISTRIBUIDOR EXCLUSIVO PARA ARGENTINA Y URUGUAY  
DE LAS EDICIONES DE  
QUINTESENCE PUBLISHING CO.

**Títulos en castellano:** Celenza, La Quintaesencia del Modelado Fisiológico de la Morfología Oclusal  
Chaikin, Fundamentos Clínicos Prácticos del Tratamiento Periodontal  
Gründler, Aprendizaje Metódico del Modelado Dental  
Harnisch, Clínica y Terapéutica de los Quistes Maxilares  
Schön, Trabajo en Equipo en la Práctica Odontológica  
Schillingburg, Hobo, Fisher, Atlas de tallados para coronas  
Schillingburg, Hobo, Whitsett, Fundamentos de Prostodoncia Fija  
Schillingburg, Wilson, Morrison, Manual de Encerado Oclusal  
Shoji, Endodoncia Sistemática  
Triegeer, Control del Dolor  
Uhlig, Prótesis para desdentados

y la edición en castellano de

### QUINTAESENCIA

Revista mensual de Odontología Clínica

y

### QUINTAESENCIA

En Prótesis Dental

Los más importantes temas desarrollados por especialistas de fama internacional y en cada número un **Atlas en color**.

SUSCRIBASE

Paraguay 2100  
Buenos Aires

Tel. 83-9663/9339  
Argentina

# Sesiones Deliberativas: Dictantes y Temas

## EN EL PRIMER CONGRESO INTERDISCIPLINARIO EN ODONTOLOGIA

### INTERACCION DISCIPLINARIA EN EL TRATAMIENTO INTEGRAL DEL NIÑO

**Dictantes:** doctora Francia Beatriz,  
doctora Rapaport Henja,  
doctor Romero de León Elías,  
doctor Torres Mario Daniel,  
doctor Wei Stephen,  
doctora Zielinsky Ana B. de.

**Coordinador:** doctora Fligler Haydée.

### INTERACCION DISCIPLINARIA EN EL TRATAMIENTO INTEGRAL DEL ADOLESCENTE

**Dictantes:** doctora Ferrer S. Lustig de,  
doctora Capurro Mabel,  
doctor Ishikawa Idelfonso,  
doctora Lewkowicz Beatriz,  
doctor Perry Harold,  
doctor Alvarez Alfredo F.

**Coordinador:** doctora Lisman Noemí.

### INTERACCION DISCIPLINARIA EN EL TRATAMIENTO INTEGRAL DEL ADULTO

**Dictantes:** doctor Bustamante Alberto,  
doctor Dubiansky Salomón,  
doctor Hadida M. A.,  
doctor López Otero Rodolfo,  
doctor Riesgo Omar,  
doctor Valdés Iruegas José.

**Coordinador:** doctor Chait Ricardo.

### INTERACCION DISCIPLINARIA EN EL TRATAMIENTO DEL ENVEJECIMIENTO DE LA OCLUSION Y DEL INDIVIDUO

**Dictantes:** doctor Díaz Julio,

doctor Epker Bruce,  
doctor Ritacco Araldo,  
doctor Scheinkestel Silvio,  
doctora Sznajder Norma G.  
de,  
doctor Zielinsky Luis.

**Coordinador:** doctor Celnik José.

### NUEVOS MATERIALES EN ODONTOLOGIA

**Dictantes:** doctor Baercke Walter,  
doctor Caparelli Alberto,  
doctor Goldberg Fernando,  
doctor Merlín Saúl,  
doctor Riesgo Omar.

**Coordinador:** doctora Pérez Castro Lidia.

### INDICACION Y DIAGNOSTICO RADIOGRAFICO SEGUN CADA ESPECIALIDAD

**Dictantes:** doctora Encina Graciela,  
doctor Furze Hugo,  
doctor Meer Juan,  
doctor Rapaport Isaac,  
doctor Torres Mario D.

**Coordinador:** doctora Vallejos Celia.

### RESPONSABILIDAD DEL ODONTOLOGO COMO AGENTE DE SALUD ANTE EL CANCER BUCAL

**Dictantes:** doctor Cabrini Rómulo,  
doctor Díaz Julio,  
doctor Luberti.

**Coordinador:** doctora Smerilli Angela.

TRATAMIENTO ODONTOLÓGICO  
DE LA EMBARAZADA

Dictantes: doctor Aimone Jorge,  
doctora Basso Martha,  
doctor Blanco Néstor,  
doctor Parada Osvaldo,  
doctor Rapaport Isaac.

Coordinador: doctora Schilman Eva.

ACTUALIZACIÓN EN FARMACOLOGÍA  
CLÍNICA

Dictantes: doctor Bazerque Pablo,  
doctor Blanco Néstor.

Coordinador: doctor García Jorge  
Miguel.

EL TRATAMIENTO ODONTOLÓGICO EN  
PACIENTES CON AFECCIONES CLÍNICAS  
GENERALES

Dictante: doctor Sotelano Fernando.

Coordinador: doctor Blanco Néstor.

PREVENCIÓN DE CARIES Y  
ENFERMEDADES PERIODONTALES

Dictantes: doctor Blanco Néstor,  
doctora Kaplan Diana,  
doctora Piovanno Susana,  
doctor Sabelli Carlos,  
doctora Varveri Rosa Linda.

Coordinador: doctora Kirzner Raquel.

INTEGRACIÓN ODONTOLÓGICA EN LOS  
PLANES DE SALUD

Presidente: doctor Lemme Roberto.

Dictantes: doctor Canitrot Carlos,  
doctor Gómez Ariel,  
doctor Gómez Efraín,  
doctor Racagni Rubén.

Coordinador: doctora Steimberg Clara.

FORMACIÓN DE POSGRADO

Presidente: doctor Valente Alberto.

Dictantes: ingeniero Costantini Alberto,  
doctor De la Serna Lionel,  
doctora Gali Amanda,  
doctor Mestre Ramón,  
doctora Morales de Muñoz  
Myriam.

Coordinador: doctora Doctorovich Li-  
liana.

PROBLEMATICA SOBRE EL  
EJERCICIO PROFESIONAL

Presidente: doctor Giribaldi Carlos A.

Dictantes: ingeniero Japas Norberto,  
arquitecto García Vásquez  
Francisco,

doctor Lemme Roberto H.,  
doctor Maggiori Horacio A.,  
doctor Mayoraz Jorge,  
doctor Arias Pellerano  
Francisco.

Coordinador: doctor Merlin Saúl.

INTERACCIÓN DISCIPLINARIA EN LA  
ORGANIZACIÓN DEL SECTOR ANTERIOR  
DE LA OCLUSIÓN

Dictantes: doctor Beszkin Mario,  
doctor Guberman Carlos,  
doctor Torres Mario D.

PANEL DE LA ASOCIACIÓN AMERICANA  
PARA EL ESTUDIO Y TRATAMIENTO  
DE LAS DISGNACIAS

Presidente: doctor Kanciper Salomón.

Dictantes: doctor Koifman Jaime,  
doctora Pita Beatriz,  
doctor Godoy Estévez Gui-  
llermo,  
doctor Beszkin Mario.

Coordinador: doctor Siscar Oscar.

INTEGRACIÓN ORTODONCICA.  
ODONTOPEDIATRICA Y QUIRURGICA  
EN EL TRATAMIENTO  
DE LA OCLUSIÓN

Dictantes: doctor Epker Bruce,  
doctor Wei Stephen,  
doctor Perry Harold,  
doctora Bordoni Noemí,  
doctor Zielinsky Luis,  
doctor Alvarez Alfredo F.

Coordinador: doctora Lewkowicz Bea-  
triz.

MESAS CLÍNICAS DE  
ODONTOPEDIATRICA

Dictantes: doctora Kirzner Raquel,  
doctora Luftman Clide,  
doctora Libonatti Graciela,  
doctora Sgro Stella.

Coordinador: doctora Kaplan Diana.

# BIBLIOGRAFIA COMENTARIOS

## ASPECTOS EPIDEMIOLOGICOS DE LA FLUORURACION

Doctor John A. Florez T.

EN ESTA PUBLICACION DE LA ESCUELA DE SALUD PUBLICA DE LA UNIVERSIDAD DE ANTIOQUIA, MEDELLIN (COLOMBIA), EL DOCTOR JOHN A. FLOREZ TRUJILLO, DOCENTE DE DICHA ESCUELA, HACE UN ANALISIS PORMENORIZADO DE DISTINTOS ASPECTOS DE LA FLUORURACION CENTRANDOSE EN LOS ASPECTOS EPIDEMIOLOGICOS.

A LOS CAPITULOS INICIALES SOBRE GENERALIDADES E HISTORIA, SIGUEN LOS RELATIVOS AL METABOLISMO DEL FLUOR, SU INGESTION E INCORPORACION AL DIENTE. LOS EFECTOS TOXICOS Y LA FLUOROSIS DENTAL SON PARTICULARMENTE ANALIZADOS, ASI COMO LA CONCENTRACION OPTIMA DEL FLUORURO Y EL CONTROL DE ESA CONCENTRACION, PARA DESEMBOCAR EN LA MENCIÓN Y CRITICA DE LAS CAMPAÑAS ANTIFLUORISTAS.

EL AUTOR ENUNCIA LOS PROGRAMAS DE FLUORURACION DE LA ORGANIZACION PANAMERICANA DE LA SALUD Y LAS CONCLUSIONES Y RECOMENDACIONES DEL SERVICIO INTERNACIONAL DE FLUORURACION, CONCLUYENDO CON EL PROGRAMA NACIONAL DE FLUORURACION DE AGUAS DE SU PAIS, COLOMBIA. ADEMÁS, EN EL CAPITULO SOBRE "FLUORURACION DE LA SAL", QUE TRANSCRIBIMOS A CONTINUACION, EXPONE UNA INTERESANTE EXPERIENCIA REALIZADA EN ESA NACION.

EL TRABAJO DEL DOCTOR FLOREZ TRUJILLO REPRESENTA UN VALIOSO APORTE PARA ESTE TEMA, EL QUE ES TRATADO CON FLUIDEZ, ERUDICION Y AMENA BREVEDAD.

A.F.A.

### FLUORURACION DE LA SAL

Transcripción del Cap. XIII  
del libro "Aspectos epide-

miológicos de la fluorura-  
ción", por el doctor John A.  
Florez T., Medellín (Colom-  
bia).

El flúor, cuando se sumi-  
nistra en forma de fluoruro  
de calcio a través de la sal de

cocina, da una prevención  
de caries similar a la que se  
obtiene con fluoruro de so-  
dio en el mismo vehículo.

Cuando se utiliza fluoruro  
de calcio y fluoruro de sodio  
a través de la sal de cocina,



se logra una similitud en la fuerza preventiva de la caries dental como cuando se administra flúor a través del agua de beber, dicha prevención está en el orden de 60 a 65%.

La viabilidad del uso del flúor a través de la sal de cocina se debe a que se trata de un elemento de bajo costo, de fácil explotación y que se encuentre en forma natural y abundante en todos los países.

Con el método de inferencia en titulación de excreción urinaria, utilizado en grupos de niños que ingieren flúor a través de la sal de cocina y niños con ingestión de flúor en el agua de beber, se determinó que una adición de 200 mg de ión flúor por kilogramo de sal, es la dosis óptima para lograr la prevención contra la caries dental, sin riesgo de fluorosis, en el medio en estudio.

#### TODO LO EXPUESTO PERMITE INFERIR QUE:

La sal de cocina es un buen vehículo para hacer llegar el flúor a la comunidad. Al lograrse una mezcla estabilizadora, en la cual el flúor permanece mezclado con la sal en forma homogénea, no se alteran sus propiedades fisicoquímicas ni se produce humedad en el producto.

El fluoruro de calcio, cuando se suministra a través de la sal de cocina, no ofrece problemas de solubilidad, de mezcla u otro análogo.

Dado que la sal de cocina es un ingrediente básico en

la alimentación, independientemente de los hábitos alimentarios, y que, al mismo tiempo, es de fácil distribución aun en las zonas más alejadas, los autores sostienen que es el mejor vehículo para suministrar flúor. Esta medida tiende a una prevención masiva de caries dental, con una aproximación del 100% de cobertura de la comunidad.

El proceso de mezcla de flúor con la sal es sencillo y ofrece máxima posibilidad de exactitud en cuanto a la proporción de la dosis que se establezca.

La sal fluorurada no introduce variaciones en las características propias de los alimentos.

La dosis de flúor adicionada a la sal, para la prevención de caries dental, es tan baja y el consumo diario por persona es tan limitado que no ofrece ninguna posibilidad de toxicidad.

Esta investigación comprueba la eficacia de este método de prevención de caries dental, método que reviste sumo interés social y que merece amplia atención en programas de salud pública.

#### RESUMEN

Se presentan los resultados finales de una investigación que se llevó a cabo con el propósito de saber si la sal de cocina constituía un buen vehículo para suministrar flúor a la comunidad, así como determinar su eficacia preventiva de la caries dental en dosis eficiente sin riesgo de fluorosis.

En Colombia se seleccionaron

cuatro comunidades en cuanto a sus condiciones socioeconómicas: nivel nutricional y salud, situación geográfica y mínimo movimiento migratorio.

A partir de 1965 se suministró flúor por medio de sal de cocina en dos comunidades: Armenia (fluoruro de calcio) y Montebello (fluoruro de sodio); en otra comunidad, San Pedro, se adicionó flúor al agua y se estableció una comunidad-control: don Matías, que no recibió flúor en ninguna de las formas mencionadas.

Anualmente se hicieron estudios epidemiológicos de caries dental, desde 1964 hasta 1972, para averiguar las variaciones presentadas durante siete años.

#### SE LLEGO A LAS CONCLUSIONES SIGUIENTES:

- La sal de cocina sirve perfectamente como vehículo para suministrar flúor.
- El flúor a través de la sal de cocina previene la caries dental entre un 60 y 65%, similar al logrado con el flúor adicionado al agua.
- Cuando se utiliza fluoruro de sodio y fluoruro de calcio en la sal de cocina, se obtiene una similitud en la fuerza preventiva de caries dental.
- La dosis de 200 mg del ión flúor por kilogramo de sal de cocina probó ser eficiente.
- La presente investigación ha comprobado un método preventivo contra caries dental que puede ser de gran utilidad en programas de salud pública.

CUADRO Nº 5. COMPARACION DE VENTAJAS Y DESVENTAJAS DE FLUORURACION DE LA SAL COMO METODO PREVENTIVO DE CARIES DENTAL, FRENTE A LA FLUORURACION DEL AGUA

Características	Fluoruro de calcio en la sal	Fluoruro de sodio en la sal	Flúor en el agua
1. Facilidad de adición . . . .	+++++	+++++	+++
2. Factibilidad de cobertura a la comunidad, por facilidades de distribución de vehículo . . . . .	Total (100%)	Total (100%)	Limitada
3. Grado o fuerza de prevención . . . . .	60 = 65%	60 = 65%	60 = 65%
4. Dosis de F (Sin peligro de fluorosis) . . . . .	200 mg/k. sal (200 ppm)	200 mg/k. sal (200 ppm)	1 mg/litro (ppm)
5. Ingestión por persona y por día (del vehículo) . . . .	10,5 g.	10,5 g.	1.000 a 1.500 g. (c)
6. Peligro de toxicidad . . . .	Ninguno	Ninguno	Ninguno
7. Alteración de características fisicoquímicas de los elementos con que entran en contacto . . . . .	No	No	A veces se observan sedimentos de flúor en la red de distribución. Corrosión de la tubería
8. Alteración de alimentos	No	No	No
9. Uso de vehículos (gasto de éste) . . . . .	La sal sólo se utiliza en la alimentación	La sal sólo se utiliza en la alimentación	Mínima parte se ingiere en proporción de su uso en la industria y comercio, para higiene personal y riego.
10. Gastos del método . . . . .	Bajo en relación con cobertura y poco desperdicio	Bajo en relación con cobertura y poco desperdicio	Alto en relación con cobertura limitada, excesivo desperdicio frente al flúor en la sal.

Fuente: RESTREPO et al. "fluoruración de la sal". Washington, Oficina Sanitaria Panamericana. 1976. 84 p. (Publicación Científica 335).

## Laboratorio "DEL ATENEO"

Aparatología de Ortopedia Funcional y Ortodoncia en toda su Variedad

RICARDO N. LLANES  
EDUARDO H. AGUIRRE

# Atención de Pacientes en las Clínicas del Ateneo Argentino de Odontología

## ORTODONCIA:

Martes, jueves y sábados de las 8,30  
a 11,30.

## ORTOPEDIA:

Lunes, miércoles y viernes de las 8.30  
a 11.30.

## ODONTOPEDIATRIA:

Lunes, miércoles y viernes de las 8.30  
a 11.30.

## CIRUGIA:

Martes, jueves y sábados de las 8.30  
a 10.

## OTRAS ESPECIALIDADES:

Consultar horarios.

## En la filial Rosario

Sábados, de las 8.30 a 11.30

MITRE 469 - Rosario

Correo Argentino Suc. 12	TARIFA REDUCIDA Concesión 2231
	FRANQUEO PAGADO Concesión 4760

Tall. Graf. "OPTIMUS" S.R.L. - Uriarte 1855 59 - Bs. Aires - 1414

# Alidase

*"la respuesta justa"*

Analgésico - Antiinflamatorio - Antipirético

**Alidase** en los procesos odontológicos de origen  
*Bacteriano - Quirúrgico - Traumático y Operatoria Dental.*

Composición: **Naproxeno 0,250 g.**

### POSOLOGIA:

2 comprimidos juntos la primera  
vez y luego 1 cada 12 horas.  
Si el criterio del Odontólogo  
y/o necesidad del paciente  
lo requieren, podrá ajustarse la  
segunda toma a las 8 horas de la  
primera ingesta.

*Presentación:*

Envases de 10 comprimidos.

# Histopen

AMPICILINA + BENZIDAMINA:

**"LA ASOCIACION CONFIABLE"**

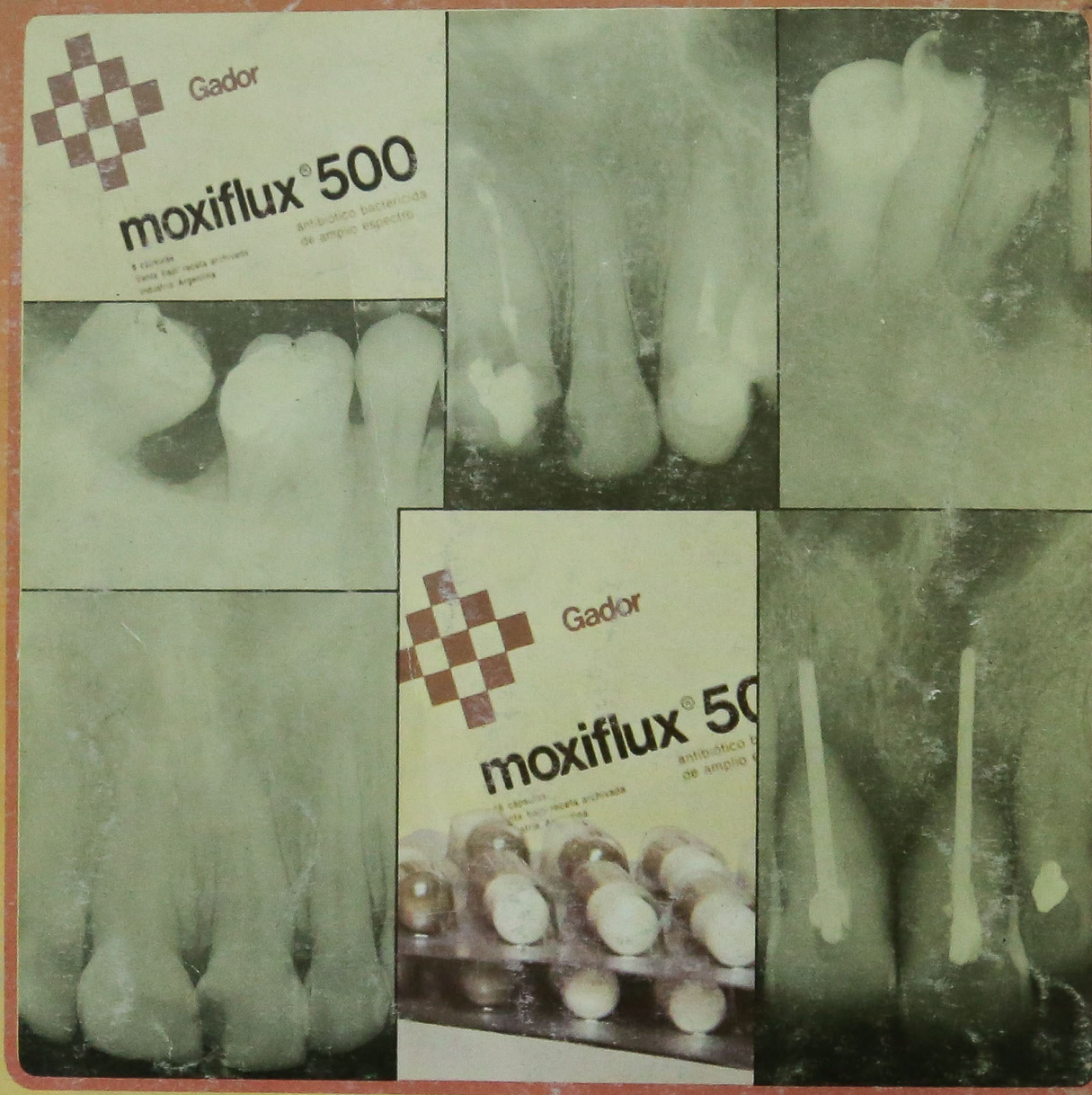BACTERICIDA - ANTIINFLAMATORIA

Analgésica y Antipirética

INYECTABLE - CAPSULAS - SUSPENSION BEBIBLE

DEPARTAMENTO ODONTOLOGICO  
**Laboratorios Bernabó**

# MOXIFLUX® 500 EN ODONTOLOGIA



## EL ANTIBIOTICO POTENCIADO Y PROTEGIDO CON MAYORES POSIBILIDADES DE EXITO

**MOXIFLUX 500 COMBATE LA INFECCION EN TODOS LOS FRENTES**

**Gador**

Laboratorios Dr. Gador y Cia. S.A.C.I.  
División Productos Odontológicos  
Florida 868, Buenos Aires  
Administración y Comercialización,  
Tel. 32-6333/5, 32-8481/5

**ODONTOLOGIA:** Parodontitis, pericoronaritis, gingivitis bacterianas, flemones, osteítis maxilares, infecciones post-quirúrgicas. **COMPOSICION:** Cada cápsula contiene amoxicilina 250 mg y flucloxacilina 250 mg. **DOSIFICACION:** De 1 a 2 cápsulas cada 8 horas, según la gravedad del cuadro clínico. **EFFECTOS ADVERSOS Y PRECAUCIONES:** En general son de escasa ocurrencia y poca intensidad. Ocasionalmente puede producir eritema pruriginoso. En caso de reacciones alérgicas más serias, debe suspenderse la administración e instituir el tratamiento sintomático adecuado. Algunos pacientes pueden presentar trastornos gastrointestinales: diarreas, náuseas o gastralgias. No se conocen síntomas por sobredosificación. **CONTRAINDICACIONES:** No debe ser administrado en pacientes con antecedentes de sensibilidad a las penicilinas. **PRESENTACION:** Envases con 8 y 16 cápsulas. - Venta bajo receta archivada.